



Traumatismo del cuello





Coautores

Dra. Ramiro Pereira

Doctor en Ciencias Médicas

Profesor Titular en Neurocirugía y Especialista de II Grado

Lic. Griselda Virgen Naranjo Castillo

Licenciada en Enfermería

Coautores

Dr. Nelson Paéz del Amo

Profesor Asistente en Cirugía General y Especialista de

I Grado en Cirugía General

Dr. Raimundo Gracia Arias

Especialista de I Grado en Cirugía General

Dra. Giselle Albertini López

Especialista de I Grado en Cirugía General

Dr. Pastor Armando Villavicencio Crespo

Especialista de I Grado en Cirugía General

Dr. Saturnino Ramos González

Especialista de I Grado en Cirugía General

Dr. Ernesto Silva Capote

Especialista de I Grado en Cirugía General





TRAUMATISMO DEL CUELLO

Dr. Rómulo Soler Vaillant
Doctor en Ciencias
Profesor Titular en Cirugía
Especialista de II Grado

soler@infomed.sld.cu
teléfono 833-8774 (casa)

fandrade@infomed.sld.cu
teléfono 877-5499 (dirección hospital)

Ciudad de La Habana, 2006





Composición y maquetación: María Pacheco Gola
Diseño interior: Liber Lannes Cardí
Diseño de cubierta: Reynier Rómulo Soler Naranjo

© Rómulo Soler Vaillant , 2007

CENDA. Centro Nacional de Derecho e Autor
Obra protegida. Registro 010858
Ciudad de la Habana, Cuba. 20 de noviembre de 2002

Publicación preliminar (formato electrónico), 2004
ISBN 959-270-050-8



Índice

Prólogo / VII
Introducción / 1
Categorización de las lesiones del cuello / 8
Lesiones de partes blandas-musculares, orgánicas, vasculares y nerviosas / 9
Quilotórax traumático / 11
Trauma en región anterior y lateral del cuello / 12
Traumatismo raquímedular cervical / 15
Atención primaria / 16
Sumario de tratamiento en eun centro especializado / 22
Exploración de las heridas del cuello-vías de abordaje / 24
Trauma vascular / 26
Lesión traumática de faringe y esófago / 37
Lesión traumática de laringe y tráquea / 41
Lesión traumática del cuello por intento suicida / 46
Referencias / 49





Prólogo

El médico que trabaja en los servicios de urgencias se enfrenta por lo general a un paciente traumatizado que puede tener más de un área anatómica comprometida y con marcada gravedad; ante esta situación, priorizar la atención y el tratamiento dejando para un segundo tiempo otros aspectos que inicialmente no compromete la vida del lesionado.

El cuello es una de estas áreas priorizadas, lesión sangrante (vascular) de la columna cervical (fractura, luxación), asfixia con marcado compromiso de la ventilación son los problemas a evaluar, ya que la condición de emergencia médica podrá estar presente. Por lo que el manejo del trauma cervical es perennemente punto de controversia entre el personal médico de urgencia, tanto con respecto al diagnóstico como lo referido al tratamiento.

Traumatismo del cuello aborda los tipos de lesiones de esta entidad, con una introducción necesaria del tema, desarrollando el diagnóstico y el tratamiento de las lesiones de partes blandas, orgánicas, vasculares, vertebrales y nerviosas de este segmento del cuerpo humano. Además describe, diagnóstica y orienta el tratamiento de las lesiones del esófago, laringe y tráquea.

La presente obra pretende transmitir no sólo los conocimientos adquiridos en la práctica diaria, sino también aportan una versión actualizada de la bibliografía sobre estas lesiones traumáticas; sin embargo, consideramos que muchos espacios del conocimiento aún podrían inscribirse en esta obra.

El autor



Introducción

Las lesiones por trauma del cuello pueden ser abiertas o cerradas y a su vez se clasifican en superficiales y profundas; las superficiales generalmente no plantean problemas diferentes a las producidas en cualquier parte del cuerpo excepto lo referente al sangrado. Las heridas profundas suelen ser importantes ya que tienden a producir hemorragia externa o interna y obstrucción respiratoria

La frecuencia de lesión traumática en la región del cuello oscila entre un 2-3 % en período de guerra y alcanza menos de un 2^o% en la paz. Las primeras se producen por acción de los proyectiles de arma de fuego, los fragmentos de metralla y por el arma blanca o cortante. Las heridas penetrantes y profundas del cuello bajo condiciones de paz son por auto agresión o por acción homicida; el agente causal de mayor incidencia es el arma blanca o punzante y con menor frecuencia el arma de fuego. Otra forma poco frecuente de heridas en el cuello en nuestro medio, no así en los Estados Unidos de América, son las heridas por mordeduras de perro.

Existen mecanismos de protección del cuello que hacen relativamente poco frecuentes las lesiones de esta región. Éstos son la flexión de la cabeza sobre el tronco y la elevación de los hombros.

Anatómicamente, el cuello contiene en un espacio reducido variados y numerosos órganos, algunos de ellos vitales. Estos son: el paquete vascular y la vía aereodigestiva superior; las otras estructuras las conforman músculos, glándulas y nervios, aunque son de menor relevancia, deben ser tratadas por el trastorno mecánico, funcional o estético que causaría su omisión. No obstante, debemos destacar que la reparación de las lesiones de los nervios periféricos del cuello en la práctica es de difícil solución, especialmente las secciones. Afortunadamente, las mismas no conducen a situaciones graves.

Múltiples son las lesiones que pueden ser provocadas por la acción de un agente agresor y van desde las más benignas que interesan la piel, el tejido celular subcutáneo y el plano muscular, hasta otras de mayor gravedad como las lesiones de la co-

lumna cervical, de la laringe, tráquea, faringe, esófago, lesiones vasculares y el pulmón.

El cuadro clínico de estas heridas se caracteriza por avulsión de partes blandas, sangrado externo de mayor o menor intensidad, sensación de crepitación y aire en parte baja y alta del cuello, hematoma creciente y asfixia grave por lesión o compresión de la vía aérea.

Aunque poco frecuentes, y por ocurrir en una zona anatómica donde se encuentra gran número de estructuras vitales, mal protegidas por una cubierta cutáneo-muscular muy delgada, la morbilidad y mortalidad de las lesiones del cuello es elevada.

La anatomía del cuello es difícil y requiere habilidad y cuidado en la elección de cualquier proceder quirúrgico a emplear, además de un juicio clínico certero. Se recomienda por muchos cirujanos, a causa de las estructuras vitales existentes en el cuello con riesgo de sangrado y asfixia de carácter grave y letal, la exploración sistemática en toda la lesión penetrante señalando que no debe perderse tiempo en tratar de diagnosticar el tipo de lesión orgánica y su extensión; evidentemente es una lesión grave y su exploración deberá hacerse bajo anestesia general.

En la actualidad y en diferentes centros de trauma de los Estados Unidos de América existe tendencia al manejo selectivo no quirúrgico (exploración) de determinadas heridas penetrantes del cuello.

Todo lo antes señalado hace que el cirujano aunque tenga el conocimiento anatómico de clasificar al cuello en región anterior (supra e infrahioidea), lateral (la cual comprende la zona carotídea o esternocleidomastoidea), la supraclavicular y la región posterior; por lo que lo divide desde el punto de vista anatomicoquirúrgico en tres zonas: I, II y III relacionándolas con las estructuras del cuello, con la lesión y el cuadro clínico, teniendo una actitud agresiva (exploración) frente a toda herida penetrante que por su trayectoria, características y sintomatología puedan lesionar el plano muscular, estructuras vasculares o del tractus aerodigestivo. Es así que todos los ca-

Los explorados podrán ser por sangrado, asfixia grave o con diagnóstico definido de lesión. En heridas con apariencia de ser superficiales, sin elementos de positividad de lesión al examen físico, la conducta ha sido el cierre del plano fascial sin explorar en toda su extensión la región del cuello con monitoreo, lo cual incluye, entre otras medidas, exámenes diagnósticos, arteriografía, Doppler y ultrasonido, esófagograma o la endoscopia, señalando en este grupo una negatividad de lesión al ser explorados entre el 46 y 52 %.

Para el diagnóstico y tratamiento de las heridas penetrantes de la región lateral y anterior del cuello y basado en la división por zonas, éstas comprenden:

Zona I- Desde una línea horizontal que se extiende del extremo externo de ambas clavículas y hacia abajo hasta la horquilla esternal o el cartílago cricoides tomado como referencia.

Zona II- Desde la línea horizontal (clavículas) al ángulo de la mandíbula.

Zona III- Del ángulo de la mandíbula hasta la base del cráneo.

En la zona I se hallan las arterias carótidas común o primitiva, vertebrales, subclavias, vasos del mediastino superior, cúpulas pleurales y vértices pulmonares, esófago, tráquea, glándula tiroides, plexo braquial, el conducto torácico y la gran vena linfática. En la zona II las arterias carótidas y vertebral, venas yugulares, laringe, tráquea, esófago, nervio vago, laríngeo superior e inferior, glándula tiroides y columna. En la zona III están las arterias carótidas distales y vertebrales, glándulas salivales, faringe, columna cervical y pares craneales IX, X, XI y XII.

Las heridas de la zona II son de más fácil manejo y de diagnóstico clínico. Los de las zonas I y III necesitan, por lo general, de angiografías y son de abordaje por esternotomía o prolongación preauricular de la incisión del cuello (Fig. 1).

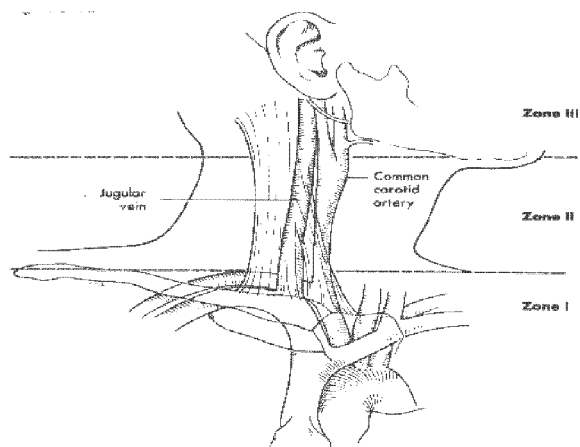


Fig. 1 . Clasificación para diagnóstico y tratamiento.

Algunas veces, la magnitud de la lesión subyacente está enmascarada por la apariencia inocente de la herida cutánea; de manera similar, una lesión cervical puede pasar inadvertida debido a las lesiones concomitantes en cabeza o tórax distrayendo la atención del examinador. Ello puede tener consecuencia trágica para el paciente, incluidas hemorragia tardía, obstrucción de la vía aérea superior, infección de los compartimientos profundos e infartos cerebrales.

Cuando las heridas del cuello sean superficiales y no produzcan hemorragia, asfixia o déficit neurológico grave y su exploración no sea necesaria de inmediato, es importante no olvidar la observación clínica, que puede determinar aumento lento y progresivo del cuello. Además, podrá realizarse RX de cuello (dos vistas), ultrasonido, estudio por medio de Doppler y esofagograma, para definir lesión vascular de columna cervical o penetración de esófago. La tomografía axial computadorizada y la resonancia magnética nuclear adquieren en tal situación valor diagnóstico y evolutivo.

El dilema de cómo hacer más nítida la columna cervical ha llevado a la evaluación mediante el método de escanear el trauma cervical, sobre todo con vista a definir lesión de C1 y C3 como un elemento accesorio en pacientes entubados y que por

ello no tienen sus vértebras cervicales adecuadamente visibles a la imagen radiológica.

Los traumas cerrados de cuello, generalmente ocasionados por accidentes del tránsito son los más difíciles de manejar. Las lesiones esqueléticas o musculares se reconocen fácilmente; pero otras lesiones graves, a veces no se detectan tempranamente como es el caso de lesiones de la íntima de la arteria carótida, así como identificar las lesiones de raíces nerviosas o del plexo braquial puede ser imposible en el paciente en coma. En otra ocasión la lesión contusa en cuello puede observarse durante una agresión como en el caso de un puñetazo, en esta situación la lesión es limitada, con hematoma por ruptura de pequeños vasos del tejido celular subcutáneo. A nivel del árbol laringotraqueal el anillo cricoides es el que presentaría mayor riesgo de lesión, al no poder deformarse como los cartílagos tiroideos, hioides y traqueales. (Fig. 2).

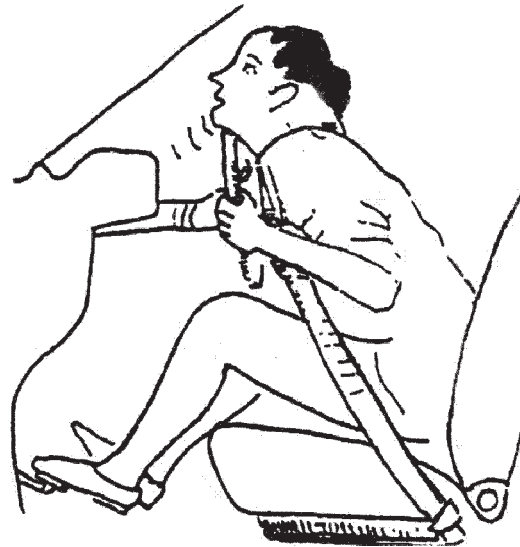

Fig. 2. Trauma cerrado del cuello por accidente del tránsito.

Las heridas penetrantes del cuello cuyo agente sea el arma blanca o punzante tienden a ser localizadas y generalmente provocan poco daño sobre los tejidos sin producir lesión más allá

del trayecto de la herida aunque pasan por múltiples planos anatómicos. Lo general es que la lesión no sea por contigüidad a las grandes arterias, debido a que las mismas tienden a ser desplazadas por el cuchillo. Por el contrario, las grandes venas del cuello son afectadas debido a su mayor diámetro y no se desplazan al paso del arma blanca (Fig. 3).

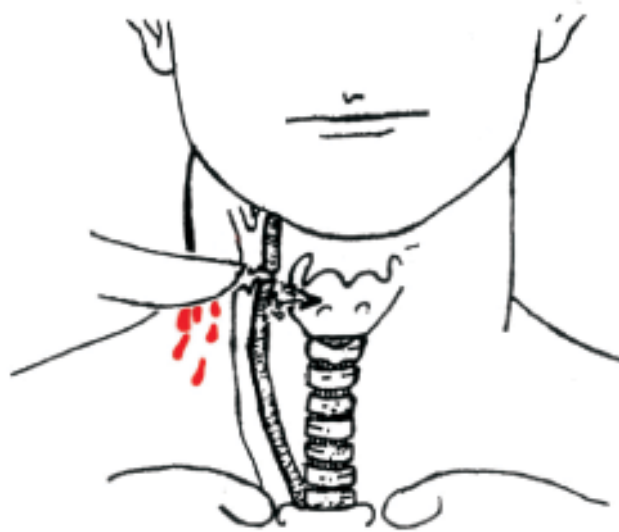


Fig. 3. Herida penetrante del cuello por arma blanca.

En el caso de las heridas por arma de fuego su acción sobre los tejidos estará dada en primer lugar por su potencial lesivo (alta o baja velocidad) y en segunda instancia por el grado de lesión a las estructuras del cuello tanto directamente como por la acción de la onda expansiva que estos generan. Los de baja velocidad [(baja energía), pistola, revólver], en esta situación el proyectil no sigue un trayecto recto al atravesar los tejidos blandos y no causan generalmente, grandes lesiones; no dañan arterias ni nervios salvo que estén en su recorrido. Si impactan sobre un hueso (mandíbula o vértebras) lo fracturan y desvían la trayectoria del proyectil reduciendo su energía, el sangrado externo suele ser de fácil control.

En las heridas penetrantes del cuello como resultado de armas de fuego de alta velocidad, las lesiones, generalmente, son graves. El proyectil al penetrar en los tejidos lleva consigo la onda expansiva de choque causando disrupción y daño a estructuras fuera de su recorrido con laceración, heridas, trombosis u oclusión de grandes vasos. Si en su trayectoria alcanza una estructura ósea, de ésta se desprenden fragmentos que impactan a los tejidos y órganos circundantes, lesionándolos. También sobre el esófago, laringe y tráquea pueden producir laceraciones y sección (Fig. 4).

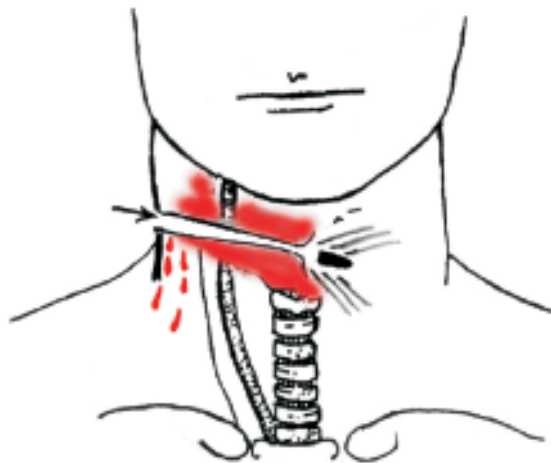


Fig. 4. Herida penetrante del cuello por arma de fuego.

Cuando las heridas en cuello son producidas por los balines disparados por una escopeta, el daño tiende a ser más intenso debido al número de los proyectiles y no a su energía o velocidad, dañando no sólo al cuello sino además la cara, cabeza y el tórax. La gravedad de las lesiones deberá ser determinada por la distancia entre la víctima y el disparo del arma; ello podrá definir la magnitud de la lesión; cuando la distancia es corta (menor de 10 m) se originan lesiones extensas debido a la absorción de energía por los tejidos. A mayor distancia, disminuye la velocidad y energía de los proyectiles (balines); por ello las heridas serán más leves.

Las lesiones yatrogénicas por catéter subclavio, traqueostomía o tiroidectomías ocurren en la actualidad con poca frecuencia.

Categorización de las lesiones del cuello

Criterio seguido con el paciente con lesión traumática es la categorización de sus lesiones; denominándose así al sistema por el cual un paciente es "catalogado" según la gravedad del trauma y ser asistido rápidamente en la mejor instancia acorde a sus lesiones.

Se realiza por medio de "índices de gravedad", escalas creadas para evaluar las alteraciones anatómicas y fisiológicas al igual que la probabilidad de supervivencia.

En lo particular y acorde a la lesión; las escalas que evalúan las alteraciones anatómicas son:

La AIS (abreviatura injury scale) el ISS (injury severity score), AP [(anatomic profile) o perfil anatómico].

Las que evalúan las alteraciones fisiológicas son: la escala de coma de Glasgow, el TS (trauma score), el RTS (revised trauma score) y la escala de CRAMS (circulación, respiración, abdomen y tórax, movimientos, sonidos).

Las escalas que evalúan la probabilidad de supervivencia son: el TRISS (considera el RTS, el ISS, la edad y el mecanismo de lesión) y la ASCOT (caracterización de la gravedad del trauma).

Según la característica de la lesión, la zona afectada, y posterior a la atención inicial el médico actuante categoriza las lesiones estableciendo una clasificación orientadora y estimada de la gravedad y el pronóstico del lesionado.

En el trauma cerrado del cuello, esta categorización se hará simultáneamente con la atención inicial y la evaluación de la vía aérea (descartando lesión de columna cervical), así lo dividiremos en cuatro grupos:

Grupo 1: Hematoma ó laceración laringotraqueal, sin fractura de laringe ó tráquea. El compromiso respiratoria es mínimo.

Grupo 2: Edema, hematoma, laceración de la mucosa con exposición del cartílago y con leve ó moderada dificultad respiratoria.

Grupo 3: Edema difuso, gran laceración de la mucosa y exposición del cartílago con posible fractura (desplazada ó no). Inmovilidad de las cuerdas vocales y compromiso grave de la vía aérea.

Grupo 4: Lesión grave con disrupción laringotraqueal, es una urgencia prehospitalaria con mortalidad elevada.

Las lesiones penetrantes dependiendo del agente agresor, se categorizar en:

Grado 1 (menores): herida penetrante del cuello que no comprometen las estructuras profundas; son las que no sobrepasan el platismo del cuello. Por lo general no requieren ser exploradas.

Grado 2 (moderadas): heridas penetrantes que sobrepasan el platismo del cuello, afectando las estructuras vecinas pero sin signos y síntomas de lesión vascular o de la vía aérea. Requieren cirugía después de la evaluación secundaria y de los complementarios correspondientes.

Grado 3 (graves): herida con afectación de las estructuras profundas con lesión vascular o de la vía aérea, con o sin signos neurológicos. Realizar cirugía urgente.

Grado 4 (crítico): herida en cuello con hemorragia exsanguinante o asfixia inminente. Estos lesionados por lo general fallecen en el sitio del accidente.

Lesiones de partes blandas-musculares, orgánicas, vasculares y nerviosas

La prioridad en el manejo de las heridas o traumas cervicales está constituida por el establecimiento de una vía aérea adecuada. Inicialmente, puede requerirse de la aspiración de secreciones, sangre, limpiar la orofaringe de dientes, trozos de tela y de otros cuerpos extraños, llegando a la tracción de la lengua. Otras veces, se requiere de la entubación endotraqueal de urgencia.

En ocasiones, se tiene la oportunidad de observar y asistir a lesionados por herida de arma blanca, de fuego o fragmento de metralla o producidas por trauma cerrado con herida avulsiva y

sangrante de partes blandas del cuello fundamentalmente a nivel de la región lateral o del esternocleidomastoideo, lesionando muchas veces el plano muscular. Estas heridas son aparatosas y sangrantes y la conducta será la exploración, hemostasia, desbridamiento de los tejidos desvitalizados, reparación del plano muscular, drenaje y cierre por planos. Otras veces el cierre del plano fascial se hace por segunda intención, procedimiento que no recomendamos debido a la gran vascularización de los tejidos de la cara y cuello, así como para evitar posible cicatriz no estética (Fig. 5).

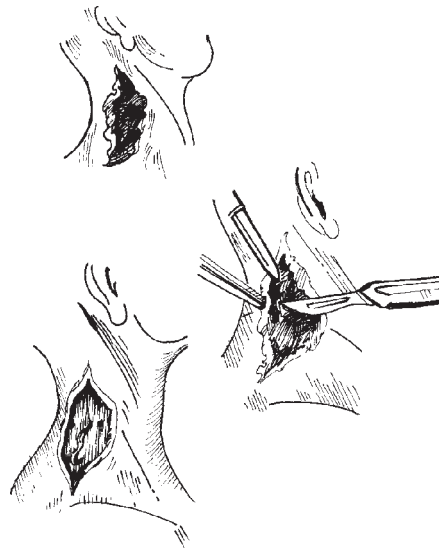


Fig. 5. Herida avulsiva de partes blandas. Exploración, hemostasia y desbridamiento.

En todo traumatizado con lesión penetrante del cuello debe sospecharse una lesión intratorácica. La apertura de la cúpula pleural, con la formación de un hemoqueumotórax, creará dificultades al diagnóstico y tratamiento, por lo cual es obligatorio pensar en esta situación, especialmente en las lesiones bajas del cuello. Otras veces el trayecto de una herida por arma blanca es difícil de determinar y pueden quedar sin diagnosticar lesiones pulmonares, hecho que debemos tener en cuenta, pues aún

los RX del tórax pueden ser normales en su inicio y al hacer la exploración cervical, la presión positiva podrá determinar neumotórax hipertensivo a causa de una herida del parénquima pulmonar no diagnosticada (Fig. 6).

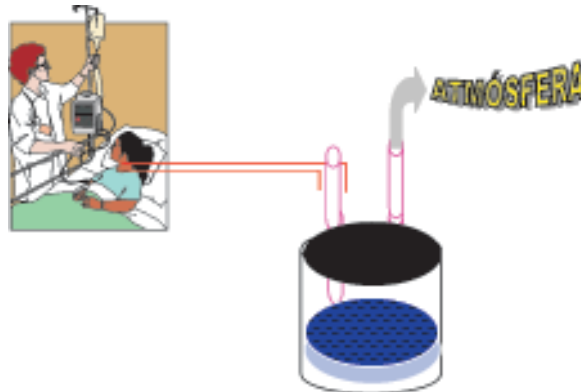


Fig. 6. Herida de cuello con lesión del ápice pulmonar (hemoneumotórax).

Si se realiza radiografía simple en el traumatizado, con posible lesión craneoencefálica o del cuello, siempre se hará con protección de la columna cervical. Se puede observar fracturas cervicales, fragmentos de metralla, esquirlas óseas y metálicas, opacidad que corresponde a un hematoma, desplazamiento o estrechamiento de la tráquea y enfisema subcutáneo, es de suma utilidad el uso de los RX, el cual debe realizarse a dos vistas, antero-posterior y lateral cervical y del tórax a fin de descartar lesiones concomitantes. Además, podemos emplear la resonancia magnética nuclear con vistas a precisar el diagnóstico. Un ensanchamiento del mediastino superior sugerirá lesión vascular. Un neumotórax obliga a una pleurotomía mínima antes de la anestesia.

Quilotórax traumático

Otra lesión que debe tenerse en cuenta en las heridas de la base del cuello es la sección del conducto torácico.

El quilotórax traumático. es la presencia de líquido quiloso en cavidad pleural por herida del conducto torácico. Esta afección poco frecuente y grave, depende del trauma y de los trastornos nutricionales a que da lugar, lesionándose en el cuello o tórax debido a heridas o al desgarro por hiperextensión de la columna vertebral o a lesión directa.

La presencia de quilo en cavidad torácica se debe casi siempre a un traumatismo o a un tumor. Como dato anatómico, el conducto torácico se extiende desde la Cisterna de Pecquet a través del tórax por el mediastino hasta el confluente de la vena subclavia izquierda. Si la rotura del conducto torácico está por encima de la 1ra o 2da vértebra torácica (T_1 - T_2) o a nivel de las últimas vértebras cervicales (C_6 - C_7), se producirá un quilotórax izquierdo. Por debajo de este nivel, la acumulación tendrá lugar en el lado derecho.

El 50 % de estos lesionados evolucionan satisfactoriamente con tratamiento médico conservador: punciones evacuadoras, equilibrio hidroelectrolítico y metabólico, dieta hipograsa, transfusiones de sangre y plasma. Las lesiones del conducto torácico que no respondan al tratamiento conservador se tratan por ligadura, que no causa ningún trastorno por las numerosas comunicaciones existentes entre el conducto torácico y el gran conducto linfático derecho, así como las comunicaciones linfático-venosas. El tratamiento quirúrgico consiste en realizar una toracotomía derecha baja, ligando el conducto torácico.

Trauma en región anterior y lateral del cuello

Las lesiones traumáticas del tiroides y glándulas salivales se tratarán mediante desbridamiento, hemostasia cuidadosa y drenaje adecuado, en ocasiones sólo permite como único tratamiento su exéresis.

La herida de la glándula tiroides generalmente se acompaña de lesión vascular o del tractus aereodigestivo. Resuelto la urgencia dada por el sangrado de la lesión vascular (carótida, venas yugulares) o del tractus aerodigestivo (esófago ó laringe) y si hemodinamicamente el paciente está estable; realizar hemostasia y exeresis del segmento de la glándula dañada y drenaje. Si hay sangrado activo de la glándula y el tiempo quirúrgico tiende

hacerse prolongado; podrá realizarse control del sangrado, empaquetar (con permeabilidad de la vía aérea) y 48 horas después hacer la reparación diferida, lo cual a mi criterio es un proceder extremo.

En lesiones extensas y sangrantes de la *glándula submaxilar* se podrá hacer exéresis de la glándula la cual no trae trastornos funcionales. Ante esta eventualidad se deberá individualizar y reparar las posibles lesiones de los nervios hipogloso, lingual y la rama marginal del facial. Las lesiones pequeñas y puntiformes de la submaxilar se pueden tratar por medio del control del sangrado y reparación por sutura del tejido glandular lesionado, drenando posteriormente el foco traumático con vistas a impedir la infección y el posible edema del piso de la boca, el cual puede llevar a dificultad respiratoria progresiva (Fig. 7).

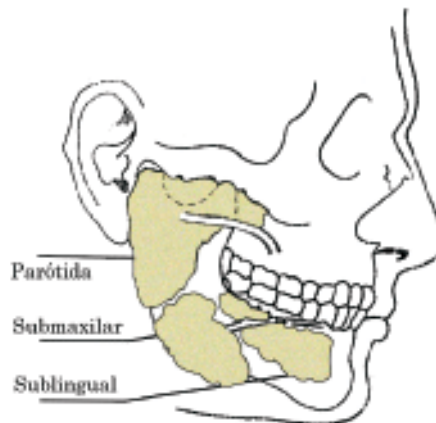


Fig. 7. Herida avulsiva, extensa y sangrante de la glándula submaxilar.

El trauma en la región de la cara y cuello puede producir sección o desgarro extenso o no del tejido glandular parotídeo o del conducto de Stenon. Cuando existe sección del conducto, deberá identificarse cuidadosamente ambos extremos seccionados, y después del suficiente desbridamiento y

hemostasia de la herida y la glándula, se reparará el conducto bajo la guía de una sonda o catéter plástico de calibre pequeño, que se dejará salir hacia la cavidad bucal (Fig. 8).

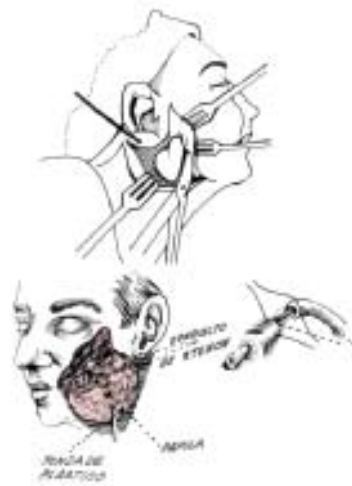

Fig. 8. Herida con lesión de parótida y del conducto de Stenon.

Hemos asistido a un lesionado por herida no reciente por fragmento de metralla en región parotídea; inicialmente la conducta a seguir consistió en hemostasia cuidadosa y desbridamiento. Posteriormente, el paciente acude quejándose de sepsis de la herida y secreción con características semejantes a la saliva, se trata con toilette y antibióticoterapia para explorarlo posteriormente. Durante la exploración, realizada por una incisión de longitud suficiente para facilitar la exposición de la glándula, se encontraron múltiples esfacelos y una sección amplia y abigarrada del conducto de Stenon con evolución hacia la retracción y estenosis cicatrizal, por lo que su reparación por anastomosis término-terminal se hacía imposible, tomando la decisión de ligar el conducto con vista a ulterior atrofia de la glándula parotídea.

Ante toda lesión traumática de la parótida y su conducto, las complicaciones tardías incluyen sepsis rebelde al tratamien-

to, aparición de fístulas salivales cutáneas u obstrucción del conducto que produce atrofia de toda la glándula parótida en el lado correspondiente de la cara. Otras veces, cuando este proceder no da resultado, tiende a formarse una salivoma recurrente con tendencia a la infección. Frente a esta eventualidad y sin signos evidentes de sepsis, son recomendables varias sesiones de irradiación sobre la región parotídea con vista a la atrofia de la glándula.

Traumatismo raquímedular cervical

El trauma raquímedular (TRM) cervical es, en su mayoría, cerrado e indirecto. Es decir, las lesiones se producen porque las fuerzas mecánicas del traumatismo son superiores a los recursos naturales de la columna vertebral para evitar rotaciones o traslaciones más allá de los límites fisiológicos. En estos casos, pueden producirse luxaciones de los cuerpos vertebrales o de los discos intervertebrales, que provoquen inestabilidad de la columna; acompañada o no de compresión de la médula espinal, de raíces nerviosas o de los elementos vasculares que los irrigan. Las lesiones indirectas son producidas, en su mayoría, por caídas de altura, lanzamientos de cabeza hacia aguas poco profundas o en accidentes de tránsito o deportivos (Fig. 9).



Fig. 9. Lesión de columna cervical (accidente del tránsito, clavado en aguas poco profundas).

Los traumatismos cervicales también pueden producirse, con menor frecuencia, por impacto traumático directo; que a su vez, puede ser penetrante y abierto o cerrado (en dependencia del objeto que golpea: las manos o puños; un objeto romo o uno con filo; un proyectil de arma de fuego u otros).

Atención primaria

La entubación endotraqueal en un multitrauma grave con predominio de lesiones del cráneo, del macizo facial y del cuello en pacientes embriagados o en coma, debe efectuarse cuidadosamente por la posibilidad de lesión asociada de la columna cervical, en la cual la hiperextensión al intentar la entubación puede generar una lesión secundaria irreparable. Deberá intentarse, entonces, por vía nasotraqueal o por una traqueostomía (sin extender el cuello). Ahora bien, si las condiciones del lesionado lo permiten, la endoscopia flexible de fibra óptica puede facilitar la entubación oro o nasotraqueal.

El examen físico de todo paciente en el que se sospeche lesión de columna cervical debe hacerse con el paciente en posición supina (neutral) sin ocasionar ningún movimiento de la columna. No debe flexionarse, extender o rotar el tronco. Si el paciente está inconsciente y el trauma es debido a caída, principalmente de altura o por accidente automovilístico, el riesgo de lesión cervical alcanza hasta un 10 % de incidencia. Los signos y síntomas clínicos que nos hacen pensar en la posibilidad de estar ante la presencia de lesión de columna cervical en el paciente inconsciente abarcan:

- Cuadriplejia (ausencia de movimiento de las cuatro extremidades).
- Facies de dolor a estímulo doloroso por encima de la clavícula.
- Hipotensión arterial con bradicardia.
- Respiración diafragmática.
- Arreflexia flácida, con esfínter anal atónico.
- Posibilidad de flexión no así de la extensión articular de los codos.
- Priapismo, signo característico pero poco común.

En un paciente consciente, el dolor cervical posterior y en los miembros superiores con irradiación radicular (dermatomas longitudinales), aún sin déficit motor, es una señal de probable compresión radicular por luxación o fractura vertebral, o por hernia traumática de un disco intervertebral.

En lesiones penetrantes del cuello con sección medular, poco es lo que puede hacerse, limitando las medidas a la conservación de la vida con solución de las lesiones concomitantes, hemostasia local, prevenir la infección con desbridamiento adecuado, oclusión de la herida y administración de antibióticos, y corticoides por vía endovenosa.

Una forma simple de clasificar las lesiones cerradas según su mecanismo de producción es: flexión, extensión, carga axial o compresión, cizallamiento y rotación. Dos o más mecanismos pueden combinarse en un lesionado.

En el trauma cerrado de columna cervical ya desde la escena del accidente habrá que considerar dos cuestiones fundamentales:

- Inmovilizar el conjunto craneocervical por la probabilidad de inestabilidad de la columna cervical.
- Prevenir o tratar la lesión secundaria medular (liberación de sustancias dañinas, hipoxia o isquemia), si se detecta déficit motor postraumático (corticoides, oxigenación y normovolemia).

Las lesiones por trauma cerrado de columna cervical sin afectación medular grave, atendidas adecuadamente evolucionan la mayoría de las ocasiones con recuperación completa o casi completa. Por ello, son de gran importancia las medidas iniciales durante su evaluación y manejo, al igual que llegar a un diagnóstico y tratamiento especializado temprano y exacto.

La más grave de las manifestaciones neurológicas en el trauma cervical es la cuádruplejía, que puede ser resultado de la sección o compresión de la médula espinal cervical o sus arterias. Todo traumatizado con heridas en la cabeza y el cuello especialmente aquellos en estado de inconsciencia, deben ser tratados como si la columna cervical estuviera inestable hasta

tanto se descarte esta posibilidad por estudios radiológicos, tomografía axial computadorizada o resonancia magnética nuclear.

La lesión de la médula cervical puede tener secuelas permanentes. Aunque su incidencia y características demográficas no han tenido cambio significativo en las pasadas décadas, y sí en la presente donde se han experimentado avances en cuanto al diagnóstico y manejo del trauma raquimedular. Los más significativos han sido:

- Recogida calificada y transportación asistida por sistemas de ambulancias para emergencias médicas con médicos o paramédicos y con reanimación e inmovilización desde el sitio del accidente.
- Empleo de corticoides en pacientes con déficit motor de origen neurológico (particularmente la Metilprednisolona) durante las primeras 3 horas posteriores al accidente.
- Creación de unidades para la atención de traumatizados graves, con posibilidad de realizar la descompresión medulorradicular y vascular a los casos que la requieran durante las 2-4 horas después de la compresión.

Es oportuno destacar que, en el campo diagnóstico, la posibilidad de la resonancia magnética nuclear (RMN) ha ocupado la vanguardia en algunos países. Pero en la mayoría de los servicios del mundo, el examen clínico y la radiología simple siguen siendo la esencia del diagnóstico en el traumatismo raquimedular (TRM).

La evaluación y diagnóstico después del trauma de columna ha cambiado; la mielografía en combinación con la tomografía axial (Mielo-TAC) ha resultado bastante certera, demostrando las características del canal espinal y la anatomía de las vértebras después del trauma, pero da poca o ninguna información cuando se está en presencia de lesión intrínseca medular. Además, realizar la mielografía en estos casos es difícil y peligroso. Hasta la introducción de la resonancia magnética, ninguna modalidad de estudios imagenológicos podría demostrar positivamente daño medulorradicular. Existe información sobre la utilización de la resonancia magnética para discriminar o defi-

nir también lesión ligamentaria o compromiso del canal medular, por entidades como fragmentos óseos, hernia discal traumática, hematoma epidural y subluxación. Por la resonancia magnética pueden ser visualizadas lesiones como sección medular, compresión medulorradicular, contusión, isquemia y edema.

La resonancia magnética puede ser útil en el trauma de columna cervical, como estudio evolutivo y diagnóstico, aunque es necesario enfatizar que en 10 % de los casos puede ser interpretada como normal no detectando lesión traumática presente. Por otro lado, en pocos centros del mundo se encuentra disponible como método diagnóstico de emergencia para traumatizados. Los estudios radiológicos simples y en algunos casos la TAC, siguen siendo los medios disponibles en los servicios de urgencia, y por cierto, permiten un diagnóstico suficiente para decidir la conducta de tratamiento en la mayoría de los lesionados.

Los estudios neurofisiológicos, en particular los potenciales evocados, comienzan a ocupar un papel diagnóstico de urgencia en algunos centros especializados en neurotrauma del mundo.

Deberá sospecharse la existencia de una lesión asociada con la columna cervical en todo paciente que ha recibido un traumatismo por encima de la clavícula o con traumatismo craneoencefálico en estado de inconsciencia. Toda lesión por accidente de vehículo de motor a altas velocidades debe plantearnos la sospecha de lesión vertebral o medular concomitante. También las caídas de altura y los lanzamientos hacia aguas poco profundas, con o sin heridas del cuello o hematomas cutáneos.

Las lesiones de la médula espinal por encima del tercer segmento pueden ocasionar una parálisis respiratoria completa y rápidamente fatal, si no se aplica reanimación respiratoria adecuada. Las lesiones más bajas producen grados variables de parálisis respiratoria, déficit motor o sensitivo y alteraciones esfinterianas

Los tipos de lesiones que pueden ocurrir en columna cervical son variados. Las lesiones más comunes son las luxaciones cervicales bajas (C₃ a C₇) por flexión-distracción y las fracturas

por compresión de una vértebra, la cual frecuentemente adopta una forma parecida a una cuña. También la dislocación de un disco intervertebral, o el sobreestiramiento o desgarro de los ligamentos, pueden condicionar pérdida de la capacidad para mantener las vértebras adecuadamente alineadas.

En la unión cráneoespinal y en columna cervical alta (C_1 - C_2), las lesiones son menos frecuentes y los mecanismos son más complejos. La ausencia de déficit neurológico no descarta la presencia de inestabilidad de la columna cervical. No obstante, una buena respuesta motora y sensorial es indicativa de que hasta ese momento la médula espinal se encuentra intacta; aunque no excluye lesión vertebral o de daño a los ligamentos y músculos que dan soporte a la columna vertebral. Un porcentaje significativo de pacientes con columna ósea inestable no tienen déficit neurológico.

Respecto a la evaluación de los traumatizados con lesión de columna cervical, ésta debe ser realizada con la misma perspectiva de prioridades para evaluar y tratar otras lesiones y condiciones. Deben abordarse en primer lugar los problemas de la vía aérea, la ventilación y de la circulación; sin embargo, es frecuente que estos no puedan ser evaluados y tratados sin movilizar al lesionado. Por tanto, debe determinarse la posibilidad de lesión de columna cervical o de la médula y las raíces nerviosas, a través de una rápida evaluación en la escena del accidente y de la situación e historia del evento traumático. Si por medio de esta evaluación existe la posibilidad de lesión de columna cervical, el conjunto craneocervical debe ser manualmente protegido. A menos que esté contraindicado la cabeza debe ser colocada en posición neutral alineada y mantenida así hasta que la inmovilización manual sea reemplazada por un dispositivo de inmovilización, tal como una tabla corta o larga, un collarín, un dispositivo tipo chaleco, o una camilla especial para traumatizados, con un dispositivo inflable que inmoviliza al paciente en la posición deseada (ésta última es la mejor opción). Cuando sea necesario realizar la movilización de un traumatizado para evaluar y tratar los problemas del ABC debe protegerse manualmente la columna cervical.

Cuando se sospecha clínica o radiológicamente la presencia de lesión raquímedular cervical, es recomendable tomar algunas medidas antes de remitirlo a un centro especializado para neurotrauma. En primer lugar, se deben realizar las maniobras de reanimación respiratorias y circulatorias en la unidad de recepción del lesionado o en el sitio del accidente y durante la transportación si es posible. Es imprescindible evitar la hipoxia medular, la cual puede interpretarse como la presencia de apnea, cianosis, dificultad respiratoria evidente, o si hay posibilidad de gasometría PaO_2 menor de 60 torr.

En estos casos, después de la limpieza y aspiración de las vías aéreas, se procederá al auxilio ventilatorio (máscara, intubación, traqueostomía) y oxigenación suplementaria.

Es esencial evitar la hipotensión arterial interpretando como tal un descenso de la tensión arterial sistólica por debajo de 90 mm de Hg. La hipotensión provoca isquemia medular y probables secuelas irreversibles. Se tratará de lograr tensión arterial sistólica entre 110 y 120 mm de Hg. Si la hipotensión es por pérdida de sangre se realizará hemostasia y se inyectará por vía endovenosa solución salina fisiológica a presión -hasta 1 000-1 200 ml- antes y durante el traslado. Si el lesionado vomita o está inconsciente es conveniente aspirar todo el contenido gástrico e inflar el manguillo del tubo endotraqueal y así evitar broncoaspiración.

Es de máxima importancia disminuir la movilidad de la cabeza y el cuello durante la transportación, para evitar lesiones medulorradiculares secundarias por desplazamientos de vértebras inestables. En ocasiones, las lesiones secundarias son más dañinas que las lesiones primarias provocadas por el accidente.

Si no hay collarines plásticos o de goma disponibles puede improvisarse uno con cartón forrado con compresas y gasas. No es recomendable confeccionarle un collarín de yeso pues son poco eficientes, laboriosos de retirar, afectan las heridas y requieren movimientos peligrosos del cuello para instalarlos. Durante el transporte en camilla, pueden colocarse bloques (de la construcción), calzos de madera o plástico a ambos lados de la cabeza o frascos de suero de 1 000 ml, sujetándolos con bandas de gasa o adhesivo que pasen sobre la frente y se fijen a la camilla.

En caso de lesión medular manifiesta (cuadriparesia o cuadriplejia), es de mucha ayuda en la prevención del edema y la liberación de sustancias líticas y autofágicas medulares, el empleo de corticoides. El mejor es la Metilprednisolona, 30 mg/kg de peso en bolo endovenoso inicial y continuar con 5,4 mg/kg cada hora durante las próximas 24 horas. El medicamento tiene el mejor efecto si se emplea durante las primeras 3 horas después del trauma. En su defecto, inyectar intravenoso Betnazol (betametasona o dexametasona,) 20 mg de inicio y después 8 mg cada 8 horas.

El transporte de estos lesionados deberá hacerse en camilla rígida si no se cuenta con una especial para traumatizados; o sobre una tabla y a una velocidad del vehículo de 60 km/hora para así evitar aceleraciones y desaceleraciones bruscas.

Sumario de tratamiento en un centro especializado

Las lesiones debidas a un TRM cervical grave que, con más frecuencia, requieren de tratamiento quirúrgico en un centro para neurotrauma, son las luxaciones o fracturas-luxaciones de la columna cervical baja (C3-C7) por el mecanismo de flexión-distracción (Fig. 10).

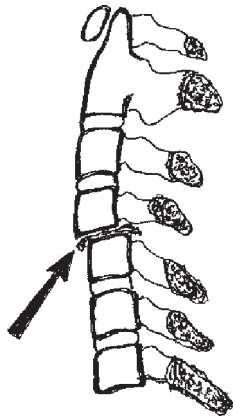


Figura 10. Esquema que muestra lesión inestable por luxación de la vértebra cervical y aplastamiento del disco C₄-C₅.

El tratamiento consiste en realizar tracción craneocervical para alinear la columna y descomprimir la posible compresión medulorrádicular; por medio de un tractor tipo Gardner-Wells o similar. A continuación se estabiliza la columna resecando el disco incompetente y colocando un implante intersomático (entre los cuerpos vertebrales) fijando las vértebras luxadas con una lámina metálica que se atornilla a los cuerpos vertebrales. (Fig. 11).

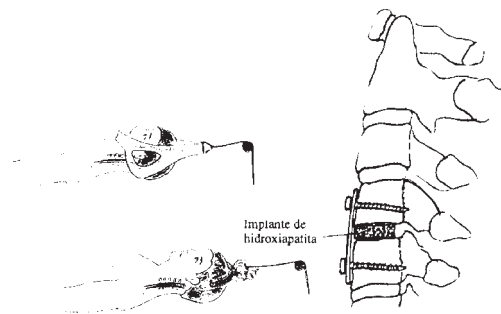


Figura 11. Técnica para alinear la columna por tracción y estabilizarla por osteosíntesis con una lámina metálica atornillada a los cuerpos vertebrales afectados.

Como implantes intersomáticos pueden emplearse: hueso extraído de la cadera del propio paciente; implantes metálicos de titanio o materiales sintéticos osteoconductores como la hidroxiapatita; empleada por nuestro grupo de trabajo.

Existen varios problemas con el uso de injertos óseos autólogos para este tipo de operación: los propios por el proceder de extracción (cresta ilíaca, bóveda craneal o costillas). Además de la pérdida sanguínea, sepsis y dolor, pueden aparecer en el postoperatorio inestabilidad pélvica, fractura y hernia muscular, creando retraso en la rehabilitación del paciente traumatizado.

Motivados por los buenos resultados de su empleo en cirugía maxilofacial, desde 1990 y con mayor énfasis desde 1993 comenzamos a utilizar la hidroxiapatita en sustitución de discos incompetentes, comprobando su resistencia y capacidad para orientar y facilitar el crecimiento óseo. El ensayo clínico que avala esta experiencia incluyó a todos los pacientes asistidos

por nuestro grupo de trabajo (Hospital Universitario "General Calixto García", Ciudad de La Habana) durante los años desde 1994 hasta el 2000. Actualmente la experiencia abarca 120 pacientes con resultados alentadores.

Exploración de las heridas del cuello - vías de abordaje

La exploración urgente del cuello, estará indicada en heridas sangrantes, por la existencia de un hematoma en expansión de dicha región o debido a un enfisema subcutáneo en crecimiento con marcada asfixia o neumotórax.

Durante la exploración quirúrgica del cuello por sangrado agudo hasta tanto no se aislen las estructuras vasculares no deben pinzarse ni ligar a ciegas. La hemostasia provisional se hará por compresión o digitalmente.

Por regla general, en las lesiones del cuello no existe término medio: son graves o no tienen desde el inicio mayor gravedad. En esta última situación se puede realizar un examen físico minucioso y definir la extensión de la lesión. En el examen físico podremos descubrir lesión del tiroides, del nervio vago y laríngeo recurrente o del nervio frénico por medio del examen de las cuerdas vocales o por estudios fluoroscópicos de los movimientos del diafragma.

La exploración quirúrgica del cuello debe ser realizada preferiblemente bajo anestesia general por entubación endotraqueal o por la traqueostomía. Se emplea una vía de acceso amplia, por incisión lateral y vertical que sigue el borde anterior del músculo esternocleidomastoideo para el abordaje de los grandes vasos, y en algunos casos que lo requieran se realizará una prolongación supraclavicular o interna en V que, además, puede extenderse con rapidez hacia el esternón brindando el acceso a los grandes vasos del tórax. También se utiliza una incisión transversa (Kocher), si es necesario explorar ambos lados del cuello. Prácticamente todas las estructuras del cuello pueden ser expuestas con estas incisiones.

Las incisiones para el abordaje del cuello son amplias y numerosas con la posibilidad de prolongación de las mismas hacia otras regiones; pueden ser uní o bilaterales. Se deberá descar-

tar lesiones de columna cervical, una vez eliminadas podrá realizarse hiperextensión del cuello.

Para el abordaje de la arteria carótida o la yugular, debe colocarse previamente debajo de los hombros del lesionado un pequeño rollo de tela u otro material con vista a la hiperextensión del cuello y la cara vuelta hacia el otro lado (no afecto), practicándose una incisión siguiendo el borde anterior del músculo esternocleidomastoideo. Esta incisión, como hemos señalado, puede extenderse hacia el esternón en caso de ser la carótida primitiva o hacia la apófisis mastoidea en caso de la carótida interna, útil también para la ligadura de la carótida externa.

Cuando existe lesión de los vasos subclavios estos pueden ser expuestos con la sección de la parte media de la clavícula; con una toracotomía a nivel del 4to. espacio intercostal o con una esternotomía alta y el levantamiento del colgajo formado por el manubrio esternal, la mitad de la clavícula y los bordes anteriores del primer y segundo cartílago costal (Fig. 12).

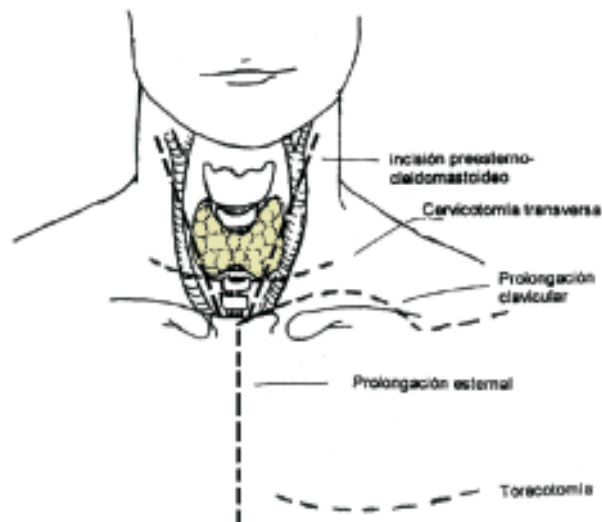


Figura 12. Abordaje de los vasos del cuello, aorta descendente, subclavia y tronco supra-aórtico.

Trauma vascular

La herida del paquete vascular del cuello es una lesión vital, por lo que es sensato en este acápite realizar algunas consideraciones sobre la anatomía topográfica de esta región.

La aorta se inicia en el orificio aórtico del ventrículo izquierdo, dividiéndose en: aorta ascendente, arco aórtico y aorta descendente. Del arco aórtico parten el tronco arterial braquiocefálico, la carótida común o primitiva izquierda y la subclavia izquierda. El tronco arterial braquiocefálico parte de la porción inicial del arco aórtico, dirigiéndose hacia la cúpula pleural y a nivel de la articulación esternoclavicular y algo por debajo de esta emite la carótida primitiva derecha y la subclavia derecha (Fig.13).



Figura 13. Arco aórtico y sus ramas.

La arteria carótida en su ascenso hacia el cuello, guarda estrecha relación con la vena yugular interna y con el nervio vago, dividiéndose a nivel del cartilago tiroideo en carótida externa e interna. La externa el ascender hacia el cuello se sitúa delante y medialmente a la carótida interna la cual está solo cubierta por el músculo platisma y la fascia cervical superficial. La carótida interna desde su nacimiento se dirige hacia arriba, ocupando una posición posterolateral a la de la carótida externa con la cual se relaciona lateralmente con la vena yugular interna.

El trauma puede lesionar directamente las arterias del cuello y de ellas las carótidas: por un proyectil, arma blanca, contusión o como consecuencia de accidentes del tránsito, produciendo fractura en estructuras vecinas y estas seccionar o comprimir la arteria. En las heridas por arma de fuego la fuerza del proyectil transmite su energía cinética a la pared del vaso con distorsión o lesión.

En lo referente a las arterias carótidas, el 90 % de las heridas son debidas a lesiones penetrantes alcanzando una mortalidad entre el 10-30 %. Los traumatismos cerrados pueden lesionar las arterias carótidas en un 10 % y la mortalidad de estos pacientes en la mayoría de las ocasiones sobrepasa el 30 %. La carótida primitiva generalmente es la más dañada, por lo que es importante establecer el déficit neurológico del lesionado, que podrá ser leve o llegar al estado de coma. La falta de déficit neurológico no niega lesión arterial.

Aspecto a resaltar es que la arteria carótida en los traumatismos cerrados puede no presentar lesión visible de su pared externa, pero puede haber lesión de la interna (íntima) con trombosis subsiguiente o reaccionar al trauma por espasmo, el cual puede ser segmentario y envolver solamente una pequeña área de la arteria o ser difuso. La isquemia prolongada en el caso de la arteria carótida lleva al deterioro cerebral y a la muerte.

Blumenthal refiere un caso: hombre de 43 años, trabajador de oficina, que como deporte o medio de defensa personal, se entrenaba en el karate y durante a un ejercicio de lucha recibió un fuerte golpe en región lateral del cuello, comenzando en horas posteriores a este hecho con dolor en la región mencionada y en cráneo en región occipito-temporal. Después de 7 días este cuadro doloroso presentó de forma aguda una hemiparesia izquierda. El estudio por imagen de resonancia magnética nuclear demostró infarto cerebral en hemisferio derecho y ausencia de flujo sanguíneo de la carótida interna de ese lado, al igual que por ultrasonido se apreció oclusión comple-

ta de la carótida interna derecha sin signos de aterosclerosis. Concluye el autor que la oclusión de la arteria carótida interna con infarto cerebral es una posible complicación de este arte marcial posterior a un trauma o compresión intensa (Fig. 14).



Figura 14. Lesión de la carótida interna por golpe o compresión durante el ejercicio o lucha de kárate.

La vena yugular externa desde su origen desciende verticalmente por el ángulo de la mandíbula hasta alcanzar la cara externa y posterior del músculo esternocleidomastoideo, situándose debajo del platisma del cuello. La yugular interna a partir del tronco basilar se dirige hacia abajo relacionándose al principio con la cara posterior de la arteria carótida externa y más adelante con la cara anterior de la vena yugular externa; por lo que la herida que sobrepase el platisma del cuello podrá lesionar estas estructuras vasculares.

La herida de la vena yugular externa o interna y el tronco venoso tirolingofacial, debe tratarse de reparar, aunque su ligadura no representa peligro. En ocasiones se hace necesario llegar a ligar ambas venas yugulares internas. Su indicación debe ser muy precisa por la consiguiente obstrucción del retorno venoso del cerebro, el cual puede ser fatal.

Durante la exposición y reparación de la arteria carótida hay que evitar daños al nervio hipogloso, el cual cruza el paquete vasculo nervioso a nivel del músculo digástrico por su cara anteroexterna y el nervio neumogástrico en el ángulo diedro posterior, entre la carótida y la yugular (Fig. 15).

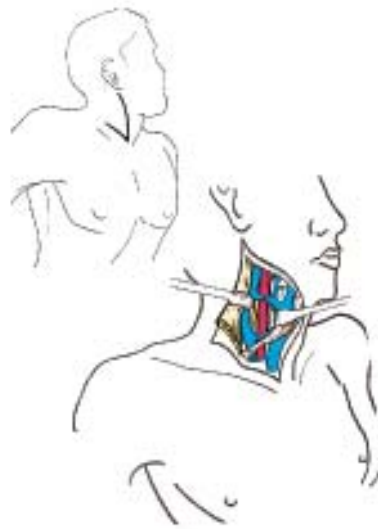


Figura 15. Exposición de los vasos carotideos y de la vena yugular externa.

En caso de ligadura de la carótida, hay que aumentar el flujo sanguíneo al cerebro y se trata de seguir elevando la presión arterial durante y después del acto quirúrgico, con vista al desarrollo de la circulación colateral y prevenir la isquemia cerebral.

Las heridas de carótidas se reparan por las técnicas habituales de sutura, resección del área dañada, reanastomosis, colocación de un parche de vena safena, sustitución de la disrupción arterial por safena o sustitución por prótesis. Cuando el origen de la carótida interna está muy dañado, es prudente, en ocasiones, hacer la sección de la carótida externa y utilizarla como reimplante (Fig. 16).

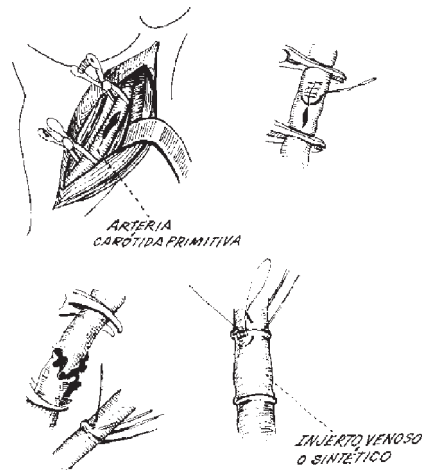


Figura 16. Reparación por sutura o resección y colocación de un injerto venoso o sintético.

Como proceder ante la sección de las carótidas, se hace necesario mantener el flujo cerebral como hemos señalado. Ello puede intentarse a través de un catéter de polietileno que mantendrá el flujo durante la anastomosis, retirándose antes de finalizar la misma. Este proceder ha estado en boga desde los últimos 30 ó 40 años; con los adelantos de la cirugía y de los procederes anestésicos y del instrumental quirúrgico ha quedado como alternativa, valorándose la hipertensión arterial controlada durante la maniobra de reparación, habilidad quirúrgica y experiencia (Fig. 17).

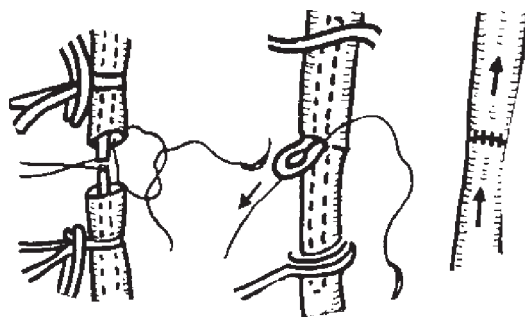


Figura 17. Reparación de la carótida a través de un catéter de polietileno para mantener el flujo sanguíneo cerebral durante la anastomosis.

Las lesiones de los vasos principales del cuello (yugular externa o interna, carótidas primitivas, externas o internas y la subclavia y sus ramas) provocan gran sangrado que puede ser inmediatamente fatal. El tratamiento consistirá en su reparación o ligadura por vía cervical, torácica o combinada.

Como la circulación colateral es importante, casi todos los vasos del cuello pueden ser ligados sin efectos asociados; excepto las arterias carótida primitiva, la interna y las arterias vertebrales en algunos casos, por lo que se intentará la reparación de las mismas (Fig. 18).

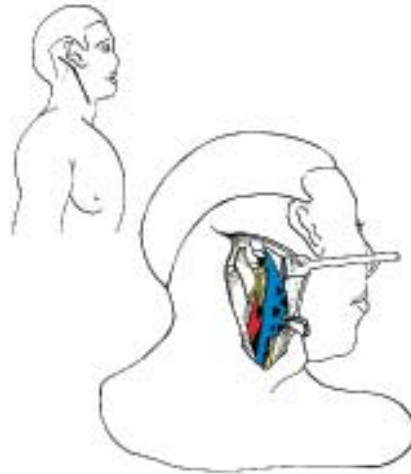


Figura 18. Exposición de las arterias carótidas internas y externas.

En los pacientes con déficit neurológico establecido y edema cerebral asociado con lesión de la carótida no es recomendable la reparación del vaso, debido al riesgo de convertir una lesión isquémica en hemorrágica y aumentar el deterioro neurológico. La mayoría de los cirujanos tratan de no revascularizar luego de 3-4 horas desde el establecimiento del coma o ante infarto anémico o si no hay flujo sanguíneo retrogrado durante la exploración quirúrgica.

Otras veces no se produce lesión vascular por falta de continuidad inicial (arma de fuego), sino que se crean falsos aneurismas, hematomas pulsátiles o fistulas arteriovenosas, lesiones tardías y complicaciones que son consecuencia de lesiones inadvertidas o maltratadas, por lo que el estudio de esta región deberá estar basado en la arteriografía, el ultrasonido de cuello y el estudio vascular por medio del Doppler. El estudio por Doppler con imagen ultrasónica en pacientes estables ha alcanzado en el momento actual un gran valor con una sensibilidad del 92 %, especificidad de 100 % y predictividad diagnóstica del 100 %, comparable con la angiografía, esofagografía y la endoscopia en las lesiones traumáticas del cuello que pueden lesionar estructuras vasculares y del tractus aerodigestivo. El mismo es un proceder no invasivo que define la conducta a seguir.

Montalvo y Demetriades afirman, basados en su experiencia, que la combinación cuidadosa del examen clínico y el Doppler por imagen ultrasónica suministra una confiable valoración para estimar lesión penetrante del cuello y puede ser una segura alternativa en contra de la realización rutinaria de la angiografía.

Una lesión cervical grave, causada por trauma cerrado (accidentes del tránsito) puede llegar a producir lesión de la arteria carótida. Se origina cuando este vaso es sometido a tensión o es comprimido contra las vértebras cervicales y ocurre el desgarro de su capa íntima. Su diagnóstico es complejo y se caracteriza por los siguientes signos clínicos:

- Hematoma de uno de los triángulos superiores del cuello.
- Síndrome de Horner por parálisis del nervio simpático cervical.
- Crisis isquémicas transitorias (igual a la enfermedad oclusiva de la arteria carótida).
- Intervalo lúcido.
- Monoplejía o hemiplejía con plena conciencia.

El pronóstico depende del diagnóstico temprano y de la exploración quirúrgica inmediata.

La vena profunda que a menudo más se lesiona es la yugular interna y la subclavia. Su manejo variará según el daño, por lo que se intentaría la reparación evitando estenosis su luz o realizar anastomosis termino terminal. Ambos procedimientos tienen grandes posibilidades de trombosarse. En caso de lesión extensa se aconseja la ligadura.

Las arterias subclavas se inician en el mediastino anterior; la derecha del tronco arterial braquiocefálico y la izquierda directamente del arco aórtico, de ahí se dirigen hacia arriba contorneando la cúpula pleural, llegando a la primera costilla. Penetra en el espacio interescaleno para alojarse debajo de la clavícula, entrando en la fosa axilar donde recibe el nombre de arteria axilar.

En la arteria subclavia se distinguen topográficamente tres porciones: la primera desde su origen al espacio interescaleno; la segunda porción la interescalenica y la tercera la extraescalénica. Por lo que toda herida que en profundidad interese la región supraclavicular del cuello lesionará la arteria subclavia en su segunda porción.

La arteria y vena subclavia en su primera y segunda porción tienen un acceso difícil. Para ello es necesario extender la incisión hasta el esternón (esternotomía), generalmente es necesario también luxar o seccionar la porción media o interna de la clavícula. En profundidad habrá que seccionar el músculo esternocleidomastoideo y disecar entre el músculo escaleno anterior y la tráquea. Además, los cuidados del control del sangrado y la correcta reparación de la subclavia deberán ser con el nervio frénico que desciende por delante del músculo y del neumogástrico que cruza por delante de la primera porción de la arteria, dando el recurrente a la derecha inmediatamente después que la cruza.

Cuando no sea posible la reparación de la vena subclavia, podrá ligarse (lo cual es un proceder bien tolerado), no así la arteria, ante esta situación realizar:

- Reparación
- Injerto de vena safena ó sintético.
- Injerto de cortocircuito entre la subclavia de un lado y el otro (proceder discutido y no aceptado por todos) (Fig.19).

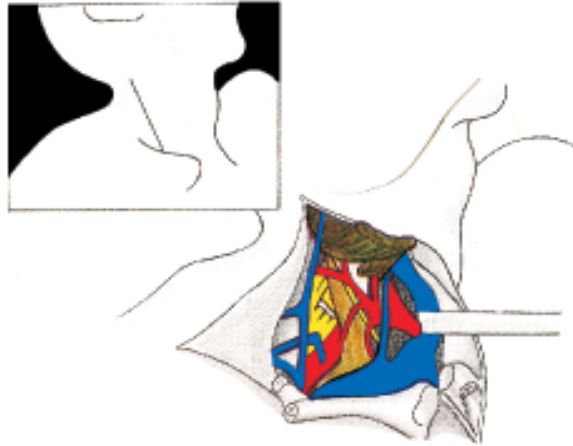


Figura 19. Exposición de los vasos subclavios.

La fractura aislada de la primera costilla en el trauma torácico no es un hecho frecuente por la protección de la clavícula y los músculos pectorales. Cuando ocurre, es originada por traumatismo intenso con daño de los vasos subclavios y del plexo braquial, bajo esta situación deberá descartarse lesión de aorta torácica, tráquea o bronquios.

El tronco arterial braquiocefálico y la carótida primitiva derecha en su origen se exponen mejor por medio de una esternotomía media.

Las lesiones de las arterias vertebrales son difíciles de detectar; pero deben ser sospechadas, siempre que:

- Se manifieste un déficit neurológico en los centros irrigados por el sistema basilar (tallo cerebral, cerebelo, VIII par).
- No se controle con la compresión de la arteria carótida el sangrado o se oblitere el soplo que viene de una herida que cruza la región postero-lateral del cuello.
- Exista sangrado masivo que acompaña la fractura de la apófisis transversa de las vértebras cervicales.

Las arterias vertebrales nacen respectivamente de las arterias subclavias derecha e izquierda; después de su salida de la

cavidad torácica se sitúan detrás de la arteria carótida primitiva derecha e izquierda para entrar en el agujero transversal de la VI vértebra cervical y ascender ventralmente.

Las lesiones de las arterias vertebrales no son frecuentes. Se hace difícil exponer los vasos, debido a que corren a través de las apófisis transversas de las vértebras cervicales. Es por ello necesario reseccionar parte de la apófisis para exponer el vaso. Su ligadura por lo general es tolerada; pero en un pequeño número de casos puede causar infarto del tronco cerebral o del cerebelo con resultados fatales. Bajo otras condiciones, el daño de la arteria vertebral se puede tratar de forma no operatoria mediante la embolización angiográfica.

Si la arteriografía preoperatoria muestra una arteria vertebral contralateral hipoplásica, deberá realizarse el máximo esfuerzo para la reparación del vaso. El origen de las arterias vertebrales puede exponerse si se hace una incisión supraclavicular con resección de la parte media de la clavícula.

La hemorragia procedente de las grandes venas del cuello puede ser más difícil de cohibir que la hemorragia de causa arterial, debido a que las paredes venosas son más frágiles y se desgarran con facilidad por la obligada manipulación. Para ligar las grandes venas se requiere una adecuada exposición del vaso y técnica cuidadosa. Cuando se necesite ligar la yugular interna se hará por arriba de alguna de sus tributarias, con vista a tratar de evitar aumento o dilatación del vaso el cual sobreviene cuando se coloca la ligadura por debajo de cualquiera de sus ramas principales.

Las heridas de las venas del cuello conllevan el riesgo de embolismo gaseoso. La compresión rápida de las venas seccionadas previene esta complicación. Si el sangrado es venoso, debe bajarse la posición de la cabeza del lesionado con relación al cuerpo, con vista a prevenir el embolismo gaseoso. Ligar o pinzar primero el cabo proximal al corazón.

En ocasiones después de lesiones penetrantes por transfijión o posterior al paso cercano de un proyectil por arma de fuego, pueden desarrollarse falsos aneurismas o fístulas entre vasos sanguíneos importantes. Los trayectos de las lesiones en la vecindad de los vasos principales del cuello deben examinarse con

gran cuidado y tratar de verificar qué vasos sanguíneos están intactos y cuáles tejidos están viables.

No es recomendable la exploración de hematomas situados sobre estructura vascular de gran calibre hasta que no se logre el control proximal y distal de los mismos. Los conductos linfáticos importantes seccionados pueden ligarse sin mayores consecuencias.

La lesión traumática de la gran vena linfática, debido a su corta longitud y grosor su reparación se hace compleja, por lo que la sutura o reanastomosis es extremadamente difícil adoptándose como la mejor conducta su ligadura.

Las lesiones de la base del cuello con afectación de vasos subclavios frecuentemente pueden asociarse con lesiones del plexo braquial; su reparación proporciona resultados decepcionantes. Con tratamiento conservador puede esperarse recuperación espontánea, el mismo es cuando la lesión del plexo braquial es debido a contusión o compresiones.

Los nervios vagos, laríngeo recurrente, espinal accesorio, hipogloso, frénico y nervios simpáticos cervicales pueden ser lesionados secundariamente en las heridas del cuello. Las lesiones del vago y del recurrente pueden producir ronquera, que se confirma por laringoscopia directa o indirecta.

El nervio espinal accesorio y el hipogloso se examinan con la comprobación de la función motora del músculo trapecio y de la lengua respectivamente. Una lesión de la cadena simpática produce un síndrome de Horner homolateral. El simpático cervical establece comunicación con algunos ramos de los nervios craneales (glosofaríngeo, hipogloso y neumogástrico) y a través de numerosas fibras con la faringe, carótidas y corazón (plexo carotídeo y cardiaco). Suministra fibras a la pupila (dilatadoras) y secretoras a las glándulas salivales y sudoríparas; por lo cual la excitación o compresión del simpático cervical provoca ampliación de la abertura palpebral, dilatación de la pupila, exoftalmia y aumento de la secreción de las glándulas salivales y sudoríparas. Su sección (trauma) determina un efecto contrario, cuyo cuadro clínico determina el síndrome de Horner.

Lesión traumática de faringe y esófago

En presencia de herida en región del cuello, el dolor y la disfagia serán los síntomas típicos de perforación de la faringe o del esófago, por lo que se pensará en su lesión por las características de la herida y del agente agresor. La salida de saliva o alimento recién ingerido a través de la herida cervical afirmará la sospecha. El examen físico debe incluir la palpación digital de la orofaringe o hipofaringe, así como la palpación cuidadosa del cuello a fin de detectar cualquier crepitación subcutánea que hablaría a favor de una lesión de los órganos mencionados.

En los Rx del cuello y tórax podrá observarse enfisema periesofágico (prevertebral), o cervico mediastínico. Podrá encontrarse además ocupación pleural, hidrotórax, hidroneumatórax o aire subdiafragmático, todos signos indirectos de perforación esofágica.

Ante la sospecha clínica o topográfica de una lesión esofágica, resulta útil realizar el esofagograma con sustancias hidrosolubles. Si se observa extravasación, se confirmará el diagnóstico; sin embargo, un esofagograma normal no excluye lesión.

Debido a la localización del esófago desde el cuello hasta el tórax bajo, es poco común la lesión aislada y abarca según las estadísticas el 5 % de las heridas del cuello.

Se sospechará lesión del esófago ante una herida en cuello, causa de graves consecuencias por su inadvertencia. La mortalidad en los que sufren traumatismo penetrante esofágico fluctúa entre 15 y el 20 % y sobrepasa el 40 % cuando existen lesiones de estructuras vitales asociadas a la lesión esofágica.

En el trauma penetrante del esófago cervical generalmente la lesión se acompaña de lesión traqueal, y se asocia con los síntomas de mediastinitis y enfisema subcutáneo. Su exploración es la regla. Se llega al diagnóstico de lesión esofágica por medio del esofagograma y la esofagoscopia.

La perforación del esófago cervical es una lesión con alta morbilidad, cuya evolución se ha considerado que está condicionada por la precocidad del diagnóstico y del tratamiento. La perforación esofágica por arma de fuego es infrecuente. Está señalado el paso del proyectil al tubo digestivo ante esta eventual-

lidad. El tratamiento médico está indicado en perforaciones recientes (arma blanca o punzante) o las reconocidas en el curso de la exploración endoscópica. También está indicado el tratamiento médico en perforaciones de pequeño tamaño que por lo escaso de sus síntomas son diagnosticadas tardiamente.

La causa más frecuente en la actualidad es la perforación secundaria a instrumentación endoscópica diagnóstica o terapéutica (las más frecuentes son debido a endoscopías diagnósticas y dilataciones con un 0,03 y 2,2 % respectivamente por cada procedimiento realizado). Le siguen en frecuencia la espontánea, los cuerpos extraños y las secundarias a traumatismo.

En pacientes con perforación de esófago cervical de causa traumática: por arma blanca, de fuego de baja energía o por instrumentación endoscópica, con extravasación limitada y sin compromiso del tórax, basta en ocasiones el tratamiento intensivo con antibióticos, supresión de los alimentos por vía oral y comenzar la alimentación por vía intravenosa.

En perforaciones que causan crepitación y disección del material extravasado en los planos aponeuróticos, el procedimiento mínimo consistirá en drenaje quirúrgico, antibioticoterapia y las medidas citadas. En estos casos, si la perforación es reciente y si es posible técnicamente será útil cerrar el sitio de la perforación. Otra opción será introducir una sonda cervical para esofagotomía por la perforación y extraerla a través de la herida quirúrgica, tratando con ello de lograr el drenaje creando una fístula controlada.

Debemos enfatizar que con tratamiento adecuado, la mortalidad de las perforaciones de esófago cervical es baja.

Las lesiones de laringe, tráquea y esófago deben tratarse de reparar de forma primaria. El esófago se reparará de forma longitudinal o transversal según el diámetro de la lesión, con puntos separados de seda 00 ó 000 y los nudos hacia el interior de su luz o con material irreabsorbible o absorbible a largo plazo como vicryl o dextron. El esófago, a causa de su falta de serosa, es más frágil que cualquier otro segmento del tubo digestivo, por lo que debe ser manejado con delicadeza durante el acto quirúrgico.

La contaminación bacteriana de los planos fasciales es causa de dehiscencia de las suturas con el desarrollo de abscesos o fístulas, por lo que siempre deberá dejarse drenaje cercano a la línea de sutura, así como dejar semiabiertos los planos superficiales sin anudar los puntos de seda para permitir inspección diaria de la sutura esofágica (Fig. 20).

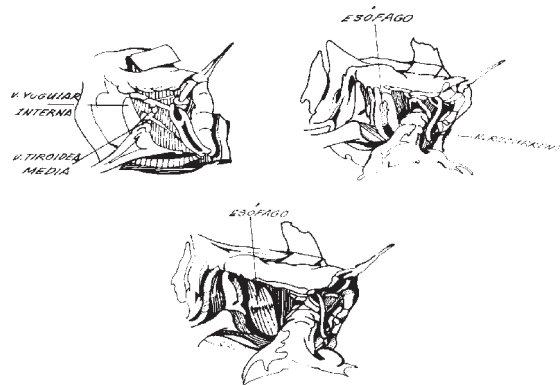


Figura 20. Exploración del cuello por herida del esófago.

En heridas penetrantes del cuello, fundamentalmente en las ocasionadas por las mortíferas armas de fuego, además de las lesiones asociadas con otras estructuras circunvecinas, se presentan grandes deterioros del esófago que no permiten una su sutura adecuada. Es conveniente realizar en estos casos una esofagostomía proximal y realizar fijación provisional del segmento distal del esófago a la piel para evitar retracción del mismo hacia el mediastino o sutura, e intentar en un segundo tiempo quirúrgico la reanastomosis (meses después). Deberá realizarse gastrostomía o yeyunostomía complementarias con fin alimentario, además drenaje del mediastino.

Es infrecuente la sección del esófago cervical con retracción del cabo inferior hacia el mediastino, se asocia con gran frecuencia a otras lesiones o estructuras vitales del cuello (Fig. 21).

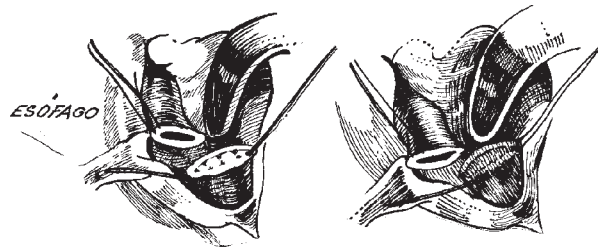


Figura 21. Esofagostomía proximal con sutura del extremo distal del esófago ante herida extensa.

Una pequeña lesión del esófago muchas veces sólo puede ser identificada, cuando se llena la herida con solución salina fisiológica y se da presión con máscara, para ver burbujas en el sitio de la perforación.

Las lesiones pequeñas, fundamentalmente de la pared esofágica posterior, tienden a pasar inadvertidas aún durante la exploración del órgano, lo que aumenta la morbi-mortalidad en estos lesionados.

En las heridas del esófago, a manera de guía señalamos:

- Si menos de 4-6 horas de la lesión y ausencia de esfácelos y colección purulenta alrededor de la herida; realizar sutura a dos planos y drenaje. Realizar gastrostomía.
- Mayor de 6-12 horas de evolución, sin colección purulenta perilesional pero con marcado edema, se recomienda: realizar fistulización de la lesión (según proceder de Torek) la cual se hará por medio de una sonda de kher (sonda en T) u otro drenaje tubular en la luz del esófago y drenaje perifocal.
- Más de 12 horas ó mayor tiempo de evolución y abundante colección purulenta: separar los cabos esofágicos con cierre del cabo distal. Otras referencias recomiendan igual proceder pero cerrando el cabo proximal y fijar el distal. En ambas situaciones: colocar drenajes a nivel de la herida quirúrgica y del mediastino, además adicionar gastrostomía o yeyunostomía por sonda.

Respecto a las complicaciones posoperatorias en la cirugía del trauma esofágico, éstas se presentan en más de 50 % de los casos, y pueden ser clasificadas en: dehiscencia de la sutura, celulitis, absceso cervical o del plano músculo-cutáneo, mediastinitis, fístulas esofagocutáneas o esofagotraqueales. La secuela más frecuente es la estenosis esofágica.

Lesión traumática de laringe y tráquea

Las lesiones traumáticas de laringe llegan a producir trastornos respiratorios que van desde disfonía (ronquera), estridor, esputos sanguinolentos y disnea, hasta cianosis y asfixia. Estas lesiones producen intensa y rápida contaminación de los tejidos circundantes y pueden palparse a través de la piel. La obstrucción de las vías aéreas puede ser causada por la destrucción de la laringe, cuyos colgajos actúan como tapón al paso del aire, por la hemorragia o por el edema secundario al trauma o a la infección sobreañadida.

La presencia de contusiones, abrasiones y deformidad de la laringe corroboradas durante la evaluación visual del cuello, debe alertar al examinador de la posibilidad de lesión subyacente.

La palpación puede detectar condiciones como enfisema subcutáneo (de origen laríngeo, traqueal o pulmonar) o desviación de la tráquea. La crepitación de la laringe, ronquera y el enfisema subcutáneo constituyen la tríada indicativa de fractura o herida de los cartílagos laríngeos.

En lesiones laríngeas mínimas (laceración o hematoma) y fractura no desplazada de sus cartílagos, se puede tomar una conducta conservadora, manteniendo observación y control estricto del paciente afectado.

La lesión por trauma cerrado del cuello es una eventualidad conocida; ahora bien, la intensidad del trauma cuando el timón de un automóvil contacta frontal y bruscamente al conductor puede producir lesión del cartílago tiroideo o del hueso hioides, casi siempre acompañado con hematoma o dislaceración de la musculatura faringoesofágica, causando obstrucción de la vía aérea superior y requiriendo por ende su permeabilización por

medio de una traqueostomía o cricotirotomía por punción o quirúrgica. Ante esta situación, la tomografía axial computadorizada y la laringoscopia nos pueden ayudar a definir el estado del tracto aerodigestivo y de las cuerdas vocales.

Algunos traumatismos pueden producir lesión fracturaria de los cartílagos de la laringe y de la tráquea, con obstrucción respiratoria alta. Está indicada entonces la entubación endotraqueal o la traqueostomía. Para el manejo de las lesiones de laringe y tráquea deberá tenerse en cuenta lo siguiente:

- Si la lesión es en laringe alta, se realiza cricotirotomía, puede realizarse por punción mediante un trocar o por variante quirúrgica; ésta última consiste en practicar una pequeña incisión en la piel, que se profundiza a través de la membrana cricotiroides. Previamente y con el paciente en posición supina, el operador debe localizar por palpación la membrana cricotiroides, entre los cartílagos tiroideos y cricoides. Incidida la membrana cricotiroides, se puede insertar una pinza hemostática curva, dilatando la apertura e introduciendo un tubo endotraqueal de pequeño calibre o uno de traqueostomía con diámetro entre 5 a 7 mm.

La cricotirotomía es un proceder para el abordaje inmediato de la vía aérea y el mantenimiento de la vida, pero no es una vía que permita una ventilación prolongada; es un paso previo para la traqueotomía, que permita una técnica anestésica adecuada o una ventilación prolongada (Fig.22).

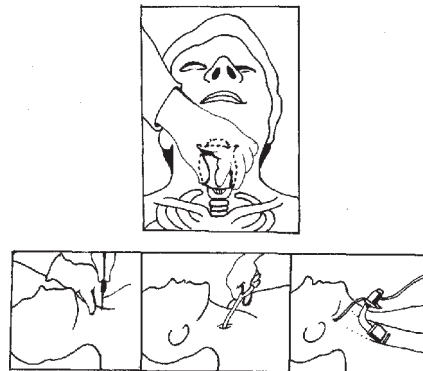


Figura 22. Cricotirotomía quirúrgica.

En niños menores de 12 años no es recomendable la realización de la cricotirotomía ya que puede dañarse el cartílago cricoides único soporte circunferencial de la tráquea cervical.

La cricotirotomía quirúrgica en muy pocas ocasiones está indicada en el infante o en el niño pequeño. Cuando no es posible obtener control de la vía aérea superior mediante máscara con bolsa y válvula, o por la entubación endotraqueal es recomendable entonces realizar la cricotiroidotomía por aguja.

Cuando las lesiones de laringe y tráquea se acompañan de lesión de columna cervical, además de los pasos de mantener una vía aérea permeable, deberá mantenerse la fijación de la columna por medio de un collar cervical o aditamentos que cumplan iguales funciones.

- Si la lesión es a nivel de la laringe y es incompleta, puede colocarse un tubo endotraqueal o realizar traqueostomía.
- Si la lesión es a nivel de la laringe y es completa, se repara y coloca una cánula de traqueostomía.
- Si la lesión traqueal está por debajo de la zona de realización de la traqueostomía, se realiza la reparación de la misma a través de una toracotomía o esternotomía media.

Señalar que la laringe puede fracturarse al golpear el cuello contra el timón de un automóvil o el manubrio de una bicicleta. Otras causas: heridas penetrantes, galopar o correr en bicicleta y topar bruscamente contra una línea rígida. También cuando se realiza una traqueostomía alta con pericondritis del cartílago cricoides por presión ejercida por la cánula. En tales situaciones los pacientes pueden quejarse de dolor al deglutir, suele haber hemoptisis, disnea progresiva y enfisema subcutáneo (Fig. 23).

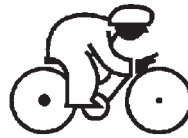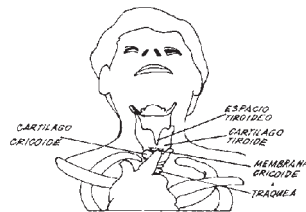


Figura 23. Traumatismo del cuello con lesión laríngea.

La imposibilidad de entubar la tráquea en un traumatizado del cuello o del macizo facial debe constituir la única indicación para establecer una vía aérea quirúrgica.

En el niño como en el adulto, la insuflación de aire a presión a través de una aguja introducida en la membrana cricotiroidea debe considerarse como una medida temporal, por lo que si se requiere entubación a largo plazo, la cricotirotomía y fundamentalmente en el paciente adulto, puede ser reemplazada por una traqueostomía.

Las heridas de las estructuras del cuello por lo general no se observan como lesiones únicas o aisladas, sino combinadas. Varela y colaboradores han reportado un caso tratado con éxito por lesión de arteria carótida y laringe por mordidas de perro. Señalando en su reporte que cada día por mordidas de perros requieren asistencia de urgencia en los hospitales de los Estados Unidos de América.

Se trata de un hombre de 34 años de edad atacado por un perro, el cual le creó heridas por mordeduras en región anterior del cuello y llevado al Ryder Trauma Center (Miami, Florida). El paciente a su admisión, se encontraba consciente, sus signos estables, sin trastornos neurológicos, ansioso, con cierto grado de ronquera y dolor al deglutir.

Al examen del paciente se constató que existían 4 perforaciones o heridas por puntura (típico de las mordeduras caninas); dos a cada lado del cuello y en zonas II y III, las cuales no presentaban sangrado activo y sin masa pulsátil o hematoma en expansión, no revelando thrill, crepitación, ni signos de soplos en el área de la carótida.

El angiograma con tomografía axial computadorizada (angioTAC), reveló un defecto (agujero) de la arteria carótida común izquierda y fractura del lado derecho del cartílago tiroides, corroborado posteriormente por angiografía digital por sustracción de las ramas de la aorta y de las carótidas. Llevado al salón de operaciones, abordan el cuello por medio de incisión lateral izquierda; la carótida común izquierda presentaba una visible zona de contusión en su cara anterolateral. Heparinizado el paciente se procedió al control vascular de la arteria, la cual fue abierta anterolateralmente, encontrando lesión de 1 cm de extensión de la íntima y sin trombos asociados; permitiendo realizar resección de unos 3 cm de la arteria con continuidad de la misma por injerto y sin la ayuda de shunt. Exploran el esófago por endoscopia flexible, siendo normal. Posteriormente y a través de la vía de abordaje utilizada exploran el lado derecho por medio de elevación del flap de la herida, reparando la laringe. El paciente estuvo entubado por 72 horas y como evolución: ptosis palpebral izquierda y parálisis de la cuerda vocal de ese lado, no dejando ronquera.

La ruptura completa de la tráquea cervical por trauma cerrado es poco frecuente y cuando se observa es considerada una lesión grave y fatal dada por el sangrado hacia las vías respiratorias y asfixia.

Yamanda y colaboradores presentan el reporte de un caso, hombre de 60 años de edad, el cual sufrió trauma cerrado del cuello por accidente del tránsito, con remisión urgente al hospital. Disnea intensa, severo enfisema subcutáneo alrededor del cuello y región anterior del tórax fue el cuadro clínico predominante. El diagnóstico, además de la clínica, fue confirmado por broncoscopia fibroóptica. Después de la entubación y reparación de la tráquea por sutura y aproximación, el traumatizado presentó una evolución favorable, aunque 2 meses más tarde

necesitó traqueostomía debido a parálisis bilateral de los nervios recurrentes. La evolución ulterior fue considerada buena continuando con evolución periódica.

El autor enfatiza que un diagnóstico temprano y adecuado manejo es fundamental para salvar la vida en un traumatizado severo con completa disrupción de la tráquea por trauma cerrado.

Lesión traumática del cuello por intento suicida

La gravedad de las heridas del cuello no se limitan sólo a la hemorragia y a los trastornos asfíxicos iniciales al ocurrir la lesión, sino que pueden quedar secuelas de su reparación que provoquen complicaciones molestas al paciente o inclusive mortales.

Morales Díaz nos señaló que a propósito de estas heridas ha tenido la oportunidad de asistir a dos pacientes por heridas transversales sub-mentonianas en pared anterior del cuello, por intentos suicida, las cuales reparó mediante suturas por planos que incluyó pared faríngea anterior, traqueostomía y gastrostomía.

En la evolución posterior y a los ocho o diez días después de retirada la traqueostomía y pinzada la sonda de la gastrostomía, en el inicio de la vía oral sufren bronco-aspiración y muerte por asfixia durante la ingestión de alimentos.

Al revisar el mecanismo de la deglución y para explicarse lo ocurrido, constata que la lesión de la innervación de la musculatura de la pared faríngea, en particular el glosofaríngeo, altera el mecanismo deglutorio en la etapa faríngea, no ocurriendo el cierre de la tráquea y apertura del esófago y haciendo que la onda impulsora del bolo alimenticio y líquidos los haga penetrar en el árbol respiratorio.

La literatura médica recoge numerosos artículos sobre herida del cuello de causa suicida. Moriani y colaboradores refieren un caso típico de lesión por instrumento afilado, realizándose

el lesionado el Harakiri, práctica de suicidio de origen antiguo empleada en la mayoría de las veces por los japoneses.

El caso que describe Moriani se trataba de un hombre de la raza blanca, el cual fue asistido de urgencia por presentar una herida transversal dirigida desde la región lateral izquierda, anterior y lateral derecha del cuello. En profundidad tomaba músculos esternocleidomastoideos y pretiroideos, glándula tiroides, vasos carotideos, yugular anterior y laringe, muriendo por sangrado y asfixia.

En su reporte enfatizan que la mayor intensidad y profundidad de la lesión cortante fue a nivel de la región lateral izquierda y anterior del cuello, explicándolo debido a que el autoagresor empleó su mano derecha.

Otros casos que recoge la literatura médica es por ahorcamiento o estrangulación. Ortmann y Howell, señalan en sus reportes 8 casos, destacando de ellos las lesiones macro y microscópicas que se observaron en piel y tejidos como acción del agente agresor, incluyendo disrupción laringotraqueal, lesión vasculonerviosa, isquemia cerebral y lesión de columna cervical.

En los casos donde los signos de muerte no estaban presentes y reciente a la acción por ahorcamiento se realizó resucitación y medidas para la conservación de la vida, la evolución fue positiva. En casos de ahorcamiento se producen lesiones múltiples de las estructuras del cuello y de sus componentes. Puede encontrarse desprendimiento de la íntima y de las estructura vasculares, hasta su avulsión, incluyendo los nervios. Las lesiones de la vía aérea son de graves a moderadas y estará en dependencia de la acción del acto de suicidio o agresión lo que será rápidamente mortal.

Los autores citados refieren que entre las causas de muerte, la principal es por asfixia, influyendo en la misma la isquemia cerebral aguda, hipoxia por neumotórax uni o bilateral y lesión o mortificación extensa de los tejidos del cuello (Fig. 24).

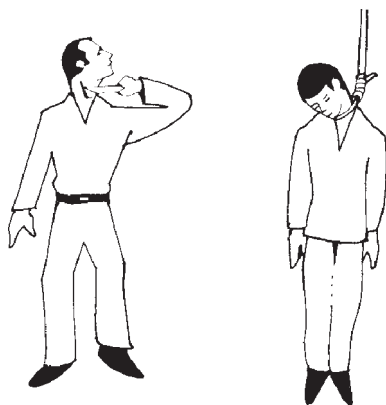


Figura 24. Lesión traumática del cuello por intento suicida.

En resumen, las heridas con apariencia insignificante de la región del cuello pueden esconder heridas potencialmente fatales de los grandes vasos, vías aéreas, faringe o esófago. Las heridas del cuello sobre todo las que interesen el músculo cutáneo (platisma del cuello), deben ser exploradas precozmente, no olvidando que existen referencias y casuística comprobada que el manejo selectivo no exploratorio del cuello puede realizarse siempre que exista un monitoreo adecuado.

REFERENCIAS

- Alted López, E. (1992): "Atención al paciente politraumatizado", Medicina Intensiva Práctica LIBROGRAF, España.
- Apffestaedt J. P.; Muller (1994): "Results of mandatory exploration for penetrating neck trauma", World-J-Surg; 18(6): 917-9; discussion 920, nov-dec.
- Annolfi B. Nobili P, Cacopardo E, Confalonieri F (2000). A gunshot lesion of internal carotid. A clinical case and review of the literature. J Chir. 21(4):156-9.
- Comité de Apoyo Vital Prehospitalario en Trauma de la Asociación Nacional de Técnicos de Urgencia Médica (1990): Apoyo vital prehospitalario en trauma, Estados Unidos de América, 2da. edn.
- Back, M. R.; F. J. Baumgartner y S. R. Klein (1997): "Detection and evaluation of aerodigestive tract injuries caused by cervical and transmediastinal gunshot wounds", J. Trauma; 42(4): 680-6, apr.
- Biffe W. L. (1997): "Selective Management of Penetrating Neck Trauma Based on cervical Level of Injury", Am. J. Surg., (6): 678-82.
- Blumenthal D. T.; J. E. Riggs y O. Ortiz (1996): "Carotid artery occlusion following a karate punch to the neck", Mil-Med.; 16(9): 562-3, sep.
- Boker D. K. (1993): "Anterior cervical discectomy and vertebral interbody fusion with hydroxyapatite ceramics. Preliminary results", Acta Neurochir, (Wien), 121: 34.
- Brunet Pedroso P. (1998): Traumatismo vascular, Editorial Científico Técnica, Ciudad de La Habana, pp. 61-81.
- Catalá J.; J. Puig; J. M. Muñoz; J. Vivancos y J. R. Llopart (1998): Perforation of the pharynx caused by blunt external neck trauma, Eur. Radiol., 8(1): 137-40.
- Christo B. G. (1995): "Surgical treatment in stab and cut wounds of the neck with esophageal injury", Vestn-khir-im-ii-Grek, 154(1): 75-6.
- Colegio Americano de Cirujanos (1991): "Curso Avanzado de Apoyo Vital en Trauma", Manual del estudiante, 55E, Erie Street, Chicago, Illinois.

- Danic D.; D. Prgomet; D. Milicic y D. Puntaric (1998): "War injuries to the head and neck", *Mil-Med.*; 163(2): 117-9, feb.
- David Watson (1990): ABC of Major Trauma. Management of the upper airway, *British Medical Journal* 6736, (300) mayo.
- Demetriades D.; D. Theodorou; E-3rd Cornwett; F. Weaver; A. Yellin; G. Velmahos y T. V. Berne (1995): Penetrating injuries of the neck in patients stable condition. *Arch. Surg.*; 130(9): 971-5, sep.
- Diouf R.; M. Ndiaye; I. C. Ndiaye y E. M. Diop (1993): Neck Trauma in civil practice: a 16 year experience, *Dakar-Med.*, 38(1): 101- 4.
- Flanders A. E.; D. M. Schaefer; H. T. Doan y colaboradores (1990): "Acute cervical spine trauma: correlation of MR imaging findings with degree of neurologic deficit", *Radiology*, 177: 25-33.
- Head and Neck Surgery (1998): Stuttgart, New York, Edition II, vol. III.
- Guardo A.M., Belmont J., Brangold M. (2003) Traumatismo de cuello " Politraumatizado" Corrales Ediciones Médicas. Buenos Aires. Argentina.
- Howell M. A. y H. R. Guly (1996): "Near hanging presenting to an accident and emergency department", *J-Accid-Emerg-Med.*, 13(2): 135-6, mar.
- Iain Hitchison; Michael Lawlor y Davis Skinner (1990): "ABC of Major Trauma: Maxilo Facial Injuries", *British Medical Journal* 6752, vol. 1301: 595-599.
- Kavic SM, Basson MD (2001). Complication of endoscopy. *Am J Surg.* 181:319-32.
- Katoh S; W. S. el Masry; Jaffray; I. W. McCall; S. M. Eisenstein; R. G. Pringle; V. Pullicino y T. Ikata (1996): "Neurologic outcome in conservatively treated patients with incomplete closed traumatic cervical spinal cord injuries", *Spine*, 21(20): 2345-51, oct.
- Kelly M. (1997): Trauma to the neck and larynx, *CRNA.*; 8(1): 22-30, feb.
- Klyachkin M. L.; M. Rohmiller; W. E. Charash; D. A. Sloan y P. A. Kearney (1997): "Penetrating injuries of the neck: selective management evolving", *Am-Surg.*; 63(2): 189-94, feb.

- Koyama T. y J. Handa (1985): Cervical Laminoplasty using apatite beads as implants: experiencias in 131 patients with compressive myelopathy due to developmental canal. *Sur. Neurol.* 24: 663-7.
- Le Blang SD, Nuñez DB (2000). Non invasive imaging of cervical vascular injuries. *AM J Roentgenol.* 174(5):126-78.
- Monzon JR, Ryan B (2000), Thoracic esophageal perforation secondary to blunt trauma. *J Trauma.* 49:1129-31.
- Mutabagani H. K.; B. L. Beaver; D. R. Cooney y G. E. Besner (1995): "Penetrating neck trauma in children: a reappraisal", *J. Pediatric Surg.*; 30(2): 341-4, feb.
- Montalvo B. M.; S. D. Le Blang; D. B. Núñez Jr.; E. Ginzburg; K. J. Klose; J. L. Becerra y J. P. Kochan (1996): "Color Doppler sonography in penetrating injuries of the neck", *AJNR-Am-J-Neuroradiol.*; 17(5): 943-51, may.
- Morales Díaz J. (1997): Herida del cuello por intento suicida. A propósito de 2 casos, Jornada Quirúrgica Interna del Hospital Clínico Quirúrgico "Dr. Joaquín Albarrán", 13-14, junio.
- Moriani G.; R. Cecchi; L. Cipollony (1996): Suicide by sharp instruments: a case of harakiri", *Int-J-Legal-Med, Italy*, 108(4): 219-20.
- Nápoles Soler R: (2006): Trauma del cuello, controversias". Sección de Trauma de la Sociedad Cubana Cirugía. Palacio de las Convenciones. Ciudad de la Habana, Cuba.
- Nemzek W. R.; S. T. Hecht; P. J. Donald; R. A. Mc Fall; V. C. Poirier (1996): "Prediction of major vascular injury in patients with gunshot wound to the neck", *AJNR AMJ Neuroradiol.*; 17(1): 161-7, jan.
- Ortmann C. y G. Fechner (1996): Unusual findings in death by hanging-reconstruction of capacity for action. *Arch - Kriminol.*; 197(3-4): 104-10, mar- apr.
- Pereira Riverón R. (1996): Trauma del raquis cervical, (material didáctico), Hospital General "Calixto García", Ciudad de La Habana.
- Pereira Riverón R.; E. de Jongh Cobo; J. C. Bermejo Sánchez y S. A. Fernández Benítez (1997): Hidroxiapatita en la estabilización y fusión intervertebral cervical baja, *Rev. Cubana Cir.*, 36(3): 165-171.

- Pereira Riverón R. (1999): Traumatismos raquimedulares, Ediciones Electrónicas. Infomed.
- Poch P. y C. Godet (1994): Cerebral ischemic infarction secondary to occlusion of the internal carotid artery due to closed cervical trauma, *Rev.-Esp.-Anesthesiol.-Reanim.*, 41(3): 191-2, may-jun.
- Reece G. P. y C. H. Shatney (1988): "Blunt injuries trauma of the cervical Trachea. Review of 51 patients", *South Med. J.*, 81: 1542-1548.
- Roden D. M. (1993): Penetrating Injuries to the Neck: a safe, selective Management of Penetrating Neck Trauma, *Am. Surg.*, 59: 750-3.
- Rodríguez Gómez J. (1994): Traumatismos (cráneo encefálico y del raquis cervical), Editorial Academia, Ciudad de La Habana, pp. 14-15.
- Salvatore J. A. Selafoni; George Covaliere, Novil Afweh, Albert O. Duncan, Thomas Scalia (1991): The role of angiography in penetrating neck trauma, *J. Trauma*, 31(4).
- Schuller D. E. y A. J. Schleuning II (1993): Head and neck surgery, 8va. edn., pp. 337-340.
- Soler Vaillant, R. y colaboradores (1994): Sistema de Atención al Trauma, Editorial Academia, Ciudad de La Habana, pp. 16-32.
- _____ (2005): Trauma torácico, Editorial Academia, Ciudad de La Habana, pp. 18-26.
- _____ (2005): Urgencias y Emergencias Traumáticas, Editorial Científico Técnica, Ciudad de La Habana, pp. 50-68.
- Varela E., O. Dolich Mattew; L. A. Fernández; Nicholas Namías; Kane Atara; Robert Henry y Arnold David (2000): Combined Artery Injury and Laryngeal Fracture Secondary to Dog bit, Department of the Surgery Radiology and Otorrinolaringology. University of Miami School of Medicine. Miami, Florida, *American Surgeon.*, vol. 66 issue II, p. 1016, nov.
- Wiberger J. E. (1991): Diagnosis and management of spinal cord trauma, *J. Neurotrauma*, 8 (suppl 1): pp. 21-28.
- Yamanda T.; T. Aoki; K. Kaneko; M. Miyazawa; K. Yoshida y M. Anuda (1995): Complete disruption of the trachea due

- to blunt neck trauma a case report. *Nippon- Ky obu-Geka-Gakkai-Zasshi*; 43(4): 543-6, apr.
- Yilman A. T.; M. Arslan; V. Demirkilic; E. Ozal; H. Talár y O. Y. Ozturk (1997): Missed arterial injuries in military patients, *Am. J. Surg.*, 173(2): 110-4, feb.
- Zabirov R. A; V. S. Tarasenko y B. G. Naraev (1996): A stab wound of the neck with injury of the common carotid artery, *Vestn-Otorinolaringol*, 21: 49-9, mar.-apr.
- Zerenock G. B.; A. Kazmers y L. M. Graham (1985): "Non Penetrating Subclavian Artery Injuries", *Arch. Surg.*, (120): 685.