

Revista Electrónica de PortalesMedicos.com -

<http://www.portalesmedicos.com/publicaciones>

Guía básica para la confección de una Historia Clínica. El Examen Físico General
<http://www.portalesmedicos.com/publicaciones/articles/799/1/Guia-basica-para-la-confeccion-de-una-Historia-Clinica-El-Examen-Fisico-General.html>

Autor: Dr. Marco J. Albert Cabrera

Publicado: 11/5/2007

Este es el quinto de una serie de trabajos dirigidos a estudiantes que cursan la carrera de medicina en Cuba, desde el IV al VI semestre. El objetivo de los autores es ofrecer un instrumento didáctico que permita la orientación rápida y la práctica eficiente en la confección de Historias Clínicas. La GUIA es eminentemente orientadora y se vale de la síntesis, los recursos nemotécnicos y mapas conceptuales para su fácil comprensión. No pretende sustituir la utilización de los textos básicos y las obras enciclopédicas de semiología donde el estudiante cuenta con la información detallada y organizada para su correcta preparación.

Guía básica para la confección de una Historia Clínica V.

Guía básica para la confección de una Historia Clínica. El Examen Físico General.

Autores:

Marco J. Albert Cabrera ⁽¹⁾
Suiberto Hechavarría Toledo ⁽²⁾
Rubén A García López de Villavicencio ⁽³⁾
Arian Luis Rodríguez ⁽⁴⁾
Arturo E. Rodríguez González ⁽⁴⁾

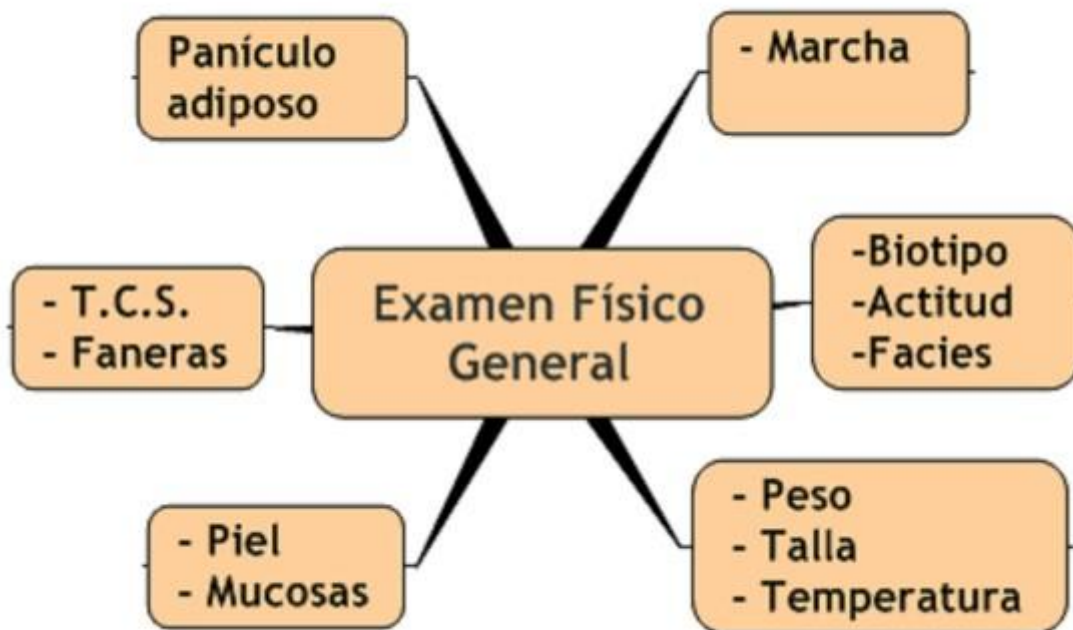Introducción

Este es el quinto de una serie de trabajos dirigidos a estudiantes que cursan la carrera de medicina en Cuba, desde el IV al VI semestre. El objetivo de los autores es ofrecer un instrumento didáctico que permita la **orientación rápida** y la **práctica eficiente** en la confección de Historias Clínicas. La GUIA es eminentemente orientadora y se vale de la síntesis, los recursos nemotécnicos y mapas conceptuales para su fácil comprensión. No pretende sustituir la utilización de los textos básicos y las obras enciclopédicas de semiología donde el estudiante cuenta con la información detallada y organizada para su correcta preparación.

Esta GUIA será un medio de apoyo útil para quienes ya han concluido la etapa de aprendizaje y se enfrentan a la evaluación final, o mejor aún, para quienes decidan ejecutar con calidad la práctica clínica, con sus métodos y procedimientos científicos.

El Examen Físico General (EFG) proporciona una valoración global del estado del paciente, que será complementada con el examen particular de cada región o aparato para realizar un diagnóstico a partir de los síntomas y signos detectados, es decir el semidiagnóstico (SD). Además ayudará a priorizar la región o sistema que se va a explorar posteriormente. En su ejecución se utilizan fundamentalmente las técnicas de inspección, palpación y mensuraciones. A continuación se representan los aspectos a evaluar.

Mapa Conceptual



T.C.S: Tejido Celular Subcutáneo

Marcha.

Técnica: Inspección.

1. Observe al paciente en tres vistas: anterior, posterior y lateral.
2. Busque la regularidad, estabilidad, largo de los pasos y braceo.

Estado normal: la marcha es de regularidad suave y estable, braceo con balanceo simétrico de los brazos, el talón debe tocar el suelo con la rodilla extendida, el pie debe levantarse del suelo y con movimientos coordinados.

Situación anormal: se observan cambios no solo el modo de caminar, sino también la posición del cuerpo, el movimiento de los brazos y la actitud de la cabeza. Los diferentes tipos de marcha serán tratados en los respectivos aparatos.



Biotipo o hábito externo.

Técnicas: inspección y palpación.

1. Observe al paciente en posición de pie.
2. Con sus dedos pulgares explore la amplitud del ángulo costal epigástrico que ayudará a determinar el tipo constitucional:
 - Normolíneos: conformación corporal armónica. Ángulo costal epigástrico recto.
 - Brevilíneos: gruesos y corpulentos, cuello corto, tórax ancho, musculatura bien desarrollada y extremidades relativamente pequeñas. Ángulo costal epigástrico obtuso,
 - Longilíneos: más altos, delgados, de cuello y tórax alargados, musculatura pobre y extremidades largas. Ángulo costal epigástrico cerrado y agudo,

Posición o Actitud.

Actitud de pie.



Técnica: Inspección.

1. Posición frontal: (a una distancia de unos 2 metros) evalúe la alineación, simetría y nivel de los hombros, crestas iliacas y rodillas y tobillos.
2. Posición lateral. La alineación es normal si en posición lateral puede trazarse una línea imaginaria que pase por el lóbulo de la oreja, el hombro, la cadera, el trocánter femoral, el centro de la rodilla y delante del tobillo.

Semiodiagnóstico:

- **Tipo A excelente.** Cabeza erecta. Mentón saliente. Alineación perfecta de la cabeza con relación al hombro, cadera y tobillo. Tórax alto y abombado. El esternón es la parte más anterior del cuerpo. Abdomen inferior hacia dentro y plano. Las curvaturas de la espalda están dentro de límites normales.
- **Tipo B buena.** Cabeza ligeramente hacia delante. Tórax ligeramente bajo. Abdomen inferior hacia dentro, pero no plano. Las curvaturas de la espalda ligeramente aumentadas.
- **Tipo C pobre.** Cabeza hacia delante. Tórax plano. Abdomen relajado. Es la parte del cuerpo más prominente. Las curvaturas de la espalda exageradas.
- **Tipo D mala.** Cabeza exageradamente hacia delante. Tórax deprimido (enterrado). Abdomen completamente relajado y protuberante. Las curvaturas de la espalda extremadamente exageradas.

Actitud en el lecho.

Técnica: Inspección.

Observe en el paciente acostado cuál es la posición (decúbito) que adopta.

Semiografía y semiodiagnóstico (SD).

- Decúbito activo: se mueve sin limitaciones por su propia voluntad y fuerzas.
 - Decúbito dorsal (supino): acostado sobre la espalda.
 - Decúbito ventral (prono): acostado sobre el vientre
 - Decúbito lateral (izquierdo o derecho): acostado sobre uno de sus costados.
- Decúbito activo forzado: toma una posición obligada por las circunstancias patológicas (disnea, dolor, parálisis y otras).
 - Decúbito forzado en posición dorsal, ventral o lateral.
 - Posición de Ortopnea.
 - Signo del almohadón.
 - Plegaria Mahometana.
 - Entre otras.
- Decúbito pasivo: Posición inerte, forzada por la gravedad. El paciente yace en las posiciones que se le coloque por falta de fuerzas o estar inconsciente.

Facies.

Técnica: Inspección.

Evalúe la simetría facial, tanto estática como en movimiento. Compare el lado derecho de la cara con el izquierdo. Evalúe la presencia de arrugas anormales por su profundidad, extensión y forma en la frente, las cejas, los párpados, los ojos, los surcos nasogenianos y las comisuras labiales.


Semiografía:

Facies Normal: la expresión facial puede ser ansiosa, interrogadora, colérica, alegre, triste, adolorida, inexpresiva, etc.

Facies patológicas: describa sus características y relaciónelas con las enfermedades que las provocan (enfermedades de los diferentes sistemas y aparatos).

Talla.

Técnica: mensuración.



Pídale a la persona que se pare erecta, sin zapatos, de espaldas a la pared donde se ha fijado o dibujado una cinta métrica, o al tallímetro de la balanza. Asegúrese que los pies estén unidos por los talones y que estos, los glúteos, los hombros y la cabeza, estén tocando la pared o el tallímetro.

Nota: Utilice la talla en centímetros.

Peso.

Técnica: mensuración.

Obtenga el peso en una balanza, con el individuo descalzo, con la menor ropa posible, después de evacuar la vejiga y si se puede, después de la defecación, pero nunca después de comer.

Nota: Registre el peso en kilogramos. Registre junto al **peso actual**, el **peso habitual** que refiere la persona y el **peso ideal**, de acuerdo con la talla.

Guía básica para la confección de una Historia Clínica V. 2.

Temperatura.

Técnicas:

Palpación. Contacte la piel del paciente con el dorso de la mano en distintas regiones: frente, cuello, tronco, extremidades. Determine si está fría (hipotermia), caliente (hipertermia) o normal.

Medición de temperatura: Con el auxilio del termómetro precise la temperatura en:

- Axila. Previa a una buena comprobación de la sequedad de la misma, el termómetro debe dejarse, por lo menos de 5 min.
- Boca. Debe usarse cada vez que el médico quiera saber con certeza cuál es la temperatura real del sujeto. La persona debe ser capaz de respirar por la nariz y no debe presentar ninguna enfermedad oral o cirugía bucal reciente.
- Recto. Se considera la más exacta de todas, pero también la más invasiva, incómoda y embarazosa, por lo que se usa poco en nuestro país. Requiere termómetros rectales.



Nota: La temperatura bucal de una persona sana es de 37 °C. La temperatura inguinal o axilar de una persona sana es de 0,4-0,6 °C menor; es decir, alrededor de 36,5 °C. La temperatura rectal o vaginal de una persona sana es de 0,4-0,5 °C mayor que la bucal; es decir, alrededor de 37,5 °C.

Piel.

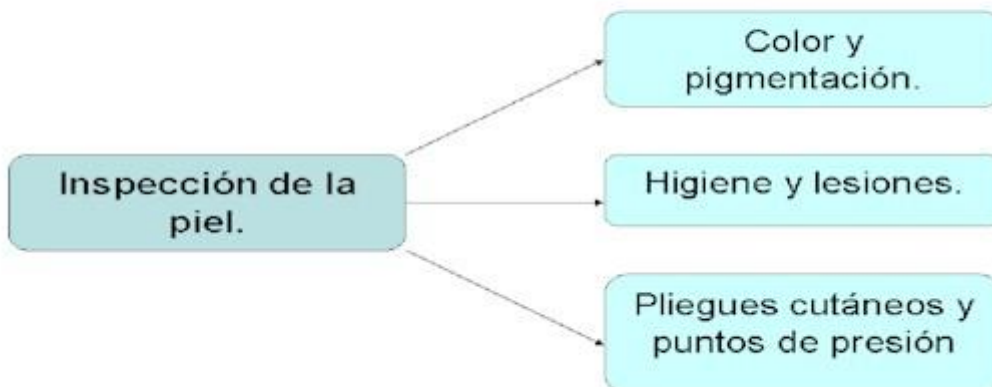
Condiciones para el examen: desnudar al enfermo, respetando el pudor y evitando la iatrogenia, especialmente si se trata de una mujer, en la que solo lo haremos parcialmente y con la mayor delicadeza.

Técnica: inspección.

1. Seguir un orden cefalocaudal.
2. Observe los pliegues cutáneos y los puntos de presión. Para los pliegues, observe las regiones inguinales y los surcos submamaros en senos pendulares.
3. Preste especial atención a los espacios interdigitales de manos y pies, así como la región plantar.
4. Busque los siguientes datos (mapa conceptual)



Mapa Conceptual



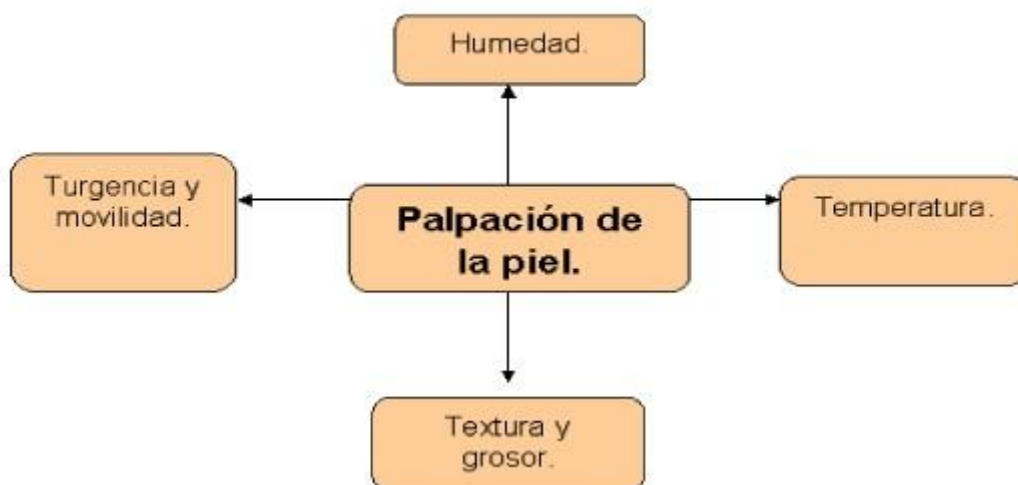
Semiografía y semiodiagnóstico.

- Color y pigmentación. La coloración normal de la piel varía según las diferentes razas, edades y regiones del cuerpo. También se tendrán en cuenta las variaciones estacionales y ocupacionales.
- Higiene y lesiones. La piel limpia está habitualmente saludable. Generalmente está libre de lesiones, pero pueden observarse pequeñas excoriaciones, cicatrices, pliegues, pecas (efélides) y lunares (nevus). Describa su localización, características y extensión
- Pliegues cutáneos y los puntos de presión. En estos sitios el exceso de humedad puede contribuir al crecimiento de microorganismos patógenos y a erosiones de la piel.



Técnica: palpación.

1. Palpe con el dorso de su mano dominante la piel del paciente, en orden cefalocaudal, compruebe su humedad y temperatura.
2. Palpe con su palma de su mano dominante la textura de la piel.
3. Presione entre el pulgar y el índice la piel para evaluar su turgencia y movilidad.
4. Busque los siguientes datos (ver mapa)

Mapa Conceptual



Semiodiagnóstico.



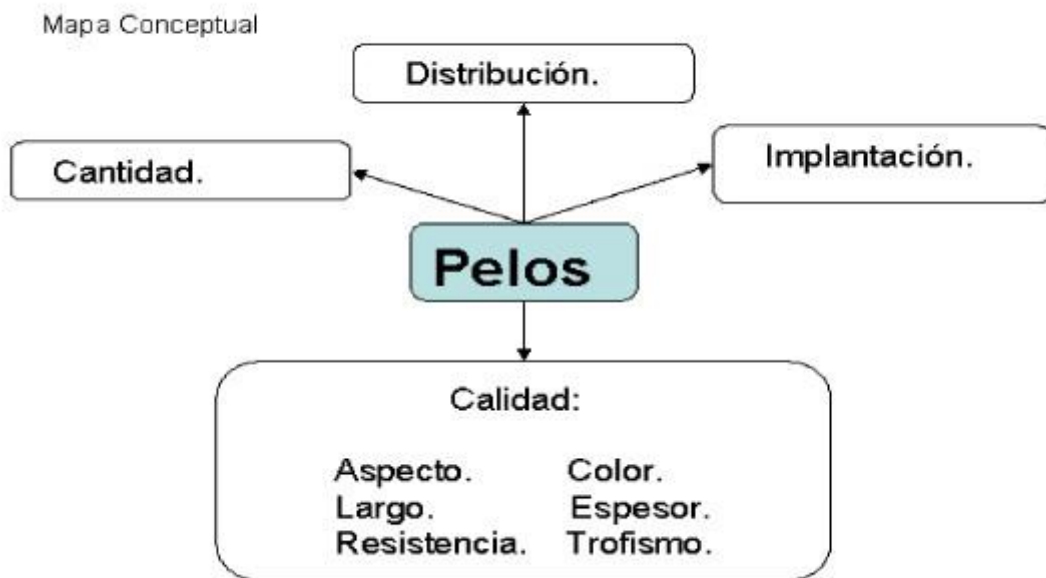
- Textura y grosor. La piel no expuesta es lisa, mientras que la expuesta puede ser rugosa.
- Turgencia y movilidad. La piel normal tiene una turgencia elástica y rápidamente vuelve a su forma original, cuando se presiona entre el pulgar y el índice. Cuando hay deshidratación celular la piel tiene pobre turgencia; es lenta para recobrar su forma original. La movilidad de la piel está restringida en el edema y la esclerodermia.

Faneras.

Pelos.

Técnicas: inspección y palpación.

1. Observe la cantidad, distribución e implantación de pelos y vellos en orden cefalocaudal, así como su aspecto y color.
2. Palpe los mismos en busca de su espesor, resistencia y trofismo.
3. Identifique los siguientes datos (ver mapa).



Nota: Las características señaladas sufren variaciones fisiológicas: edad, sexo, tipo constitucional y raza.

Uñas.


Técnica: Inspección y palpación.

1. Observe su forma, aspecto, crecimiento y color.
2. Observe su superficie dorsal, su espesor, su ángulo de la base y su tiempo de llenado capilar que no debe ser mayor de 3 segundos.

Semiodiagnóstico de uñas.

- Platoniquia. Uña plana.
- Coiloniquia. Uña cóncava, en cuchara. Asociada a déficit de hierro.
- Uña en vidrio de reloj. Ángulo mayor que 160°. Asociada a hipoxia tisular crónica.
- Onicofagia. Se come las uñas.
- Onicorrexis. Uñas frágiles, partidas, con borde irregular.
- Onicomycosis. Lesiones blanquecinas irregulares, producidas por hongos.
- Onichauxis. Hipertrofia de la uña.

Ejemplo del registro de lo explorado en el examen físico general de un paciente sano.



Paciente normolíneo, que deambula sin dificultades, con marcha y facies no característica de procesos patológicos, con actitud excelente, que guarda decúbito activo indiferente, con piel normohídrica, normotérmica y normocoloreada, con mucosas húmedas y normocoloreadas, con pelos y vellos de buena implantación, consistencia y coloración de acuerdo a su edad, sexo y raza. Uñas sin lúnulas, sin estrías longitudinales, sin micosis y llenado capilar menos de 3 segundos. Con tejido celular subcutáneo no infiltrado y panículo adiposo conservado. Con peso ideal de 70Kg, habitual de 70Kg y actual de 70Kg, con talla de 170cm y temperatura axilar de 36,5⁰C.

Referencias bibliográficas:

1. Llanio Navarro, R; Perdomo González, G. Propedéutica Clínica y Semiología Médica. Editorial Ciencias Médicas, 2005. Tomo I y II.
2. Roca Goderich, R. Temas de Medicina Interna. La Habana. Editorial Ciencias Médicas, 4ta Edición, 2002. Tomos I, II y III.
3. El Manual Merck de Diagnóstico y Tratamiento. Décima Edición Española. Madrid. 1999.
4. Arenas Falcón, B; Samper Alonso, B.; Pérez Acosta, M. y Cols. Cómo registrar el examen físico en el paciente sano. Editorial Ciencias Médicas, 2002.
5. Mathé G., Richet G. Semiología Médica y Propedéutica Clínica. Editorial Jims. Barcelona. 1969.
6. Cecil R. L. Textbook of Medicine. Ed. 20. W. Sanders, Philadelphia, 1996.
7. Harrison T. R. Principles of Internal Medicine. Ed. 14. Mc Gra Hill. New York, 1997.

Autores:

Marco J. Albert Cabrera (1)

Suiberto Hechavarría Toledo (2)

Rubén A García López de

Villavicencio (3)

Arian Luis Rodríguez (4)

Arturo E. Rodríguez González (4)

(1) Máster en Ciencias. Especialista de Primer y Segundo Grados de Medicina Interna. Especialista de Segundo Grado en Medicina General Integral. Profesor Auxiliar. Instituto Superior de Ciencias Médicas de la Habana.

(2) Máster en Ciencias. Especialista de Primer Grado de Medicina Interna. Profesor Auxiliar. Instituto Superior de Ciencias Médicas de la Habana.

(3) Especialista de Primer Grado de Medicina General Integral. Profesor Instructor. Instituto Superior de Ciencias Médicas de la Habana.

(4) Alumnos de tercer año de medicina. Policlínico Universitario Vedado.