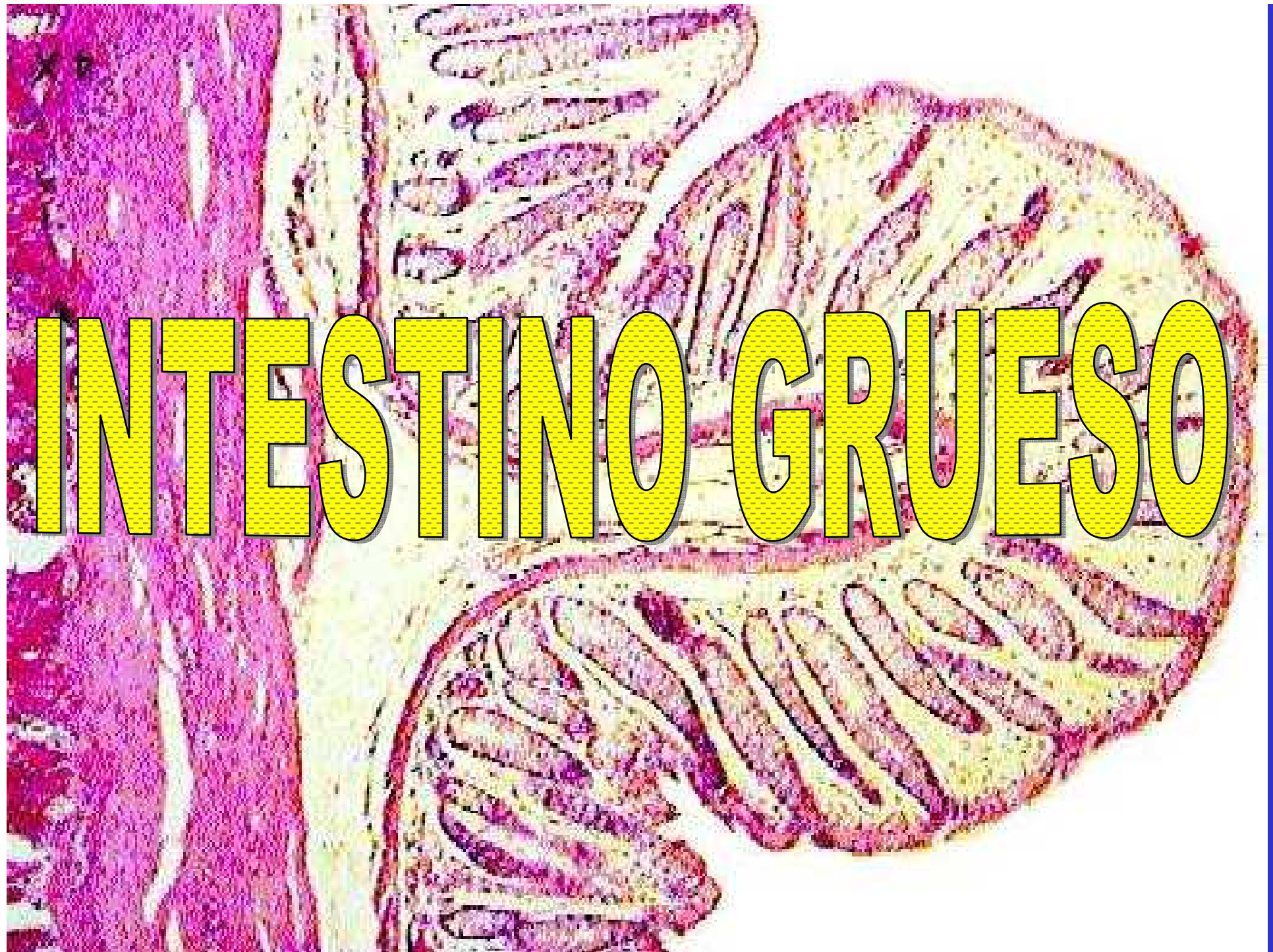



INTESTINO GRUESO


INTESTINO GRUESO

Mucosa: Epitelio simple cilíndrico con chapa estriada y cél. caliciformes
Glándulas intestinales
Gran infiltración linfática
Muscular de la mucosa

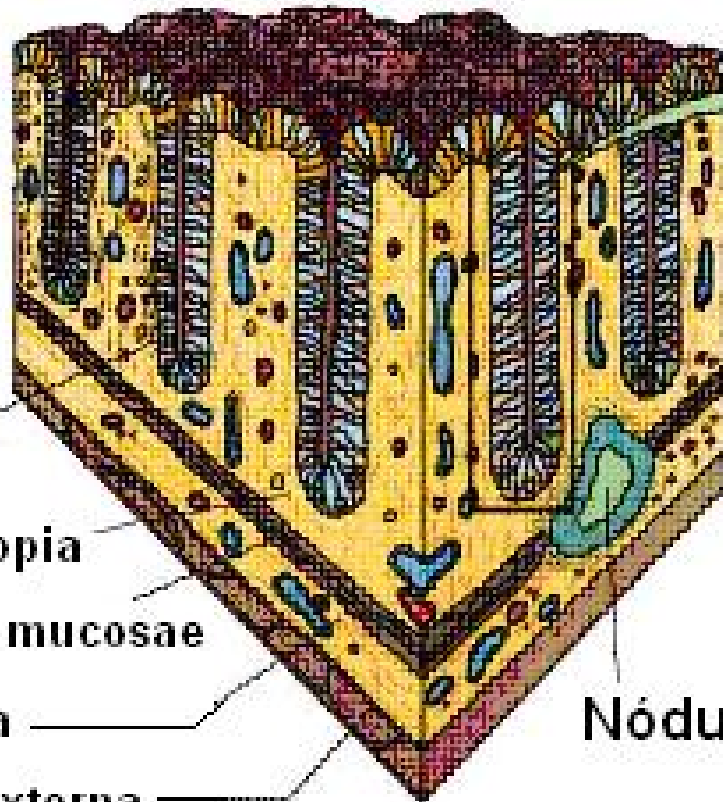
Submucosa: Tejido conectivo mod. denso
Nódulos linfáticos
Vasos sanguíneos y linfáticos
Plexo nervioso de Meissner

Muscular: Interna circular
Externa longitudinal que forma tres bandas, las tenias cólicas

Serosa: Tejido conectivo laxo
Mesotelio
Apéndice epiploicos



INTESTINO GRUESO



Glándula intestinal

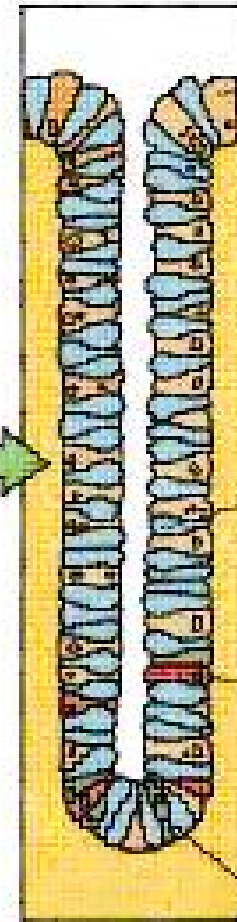
Lámina propia

Muscularis mucosae

Submucosa

Muscular externa

Nódulo linfático



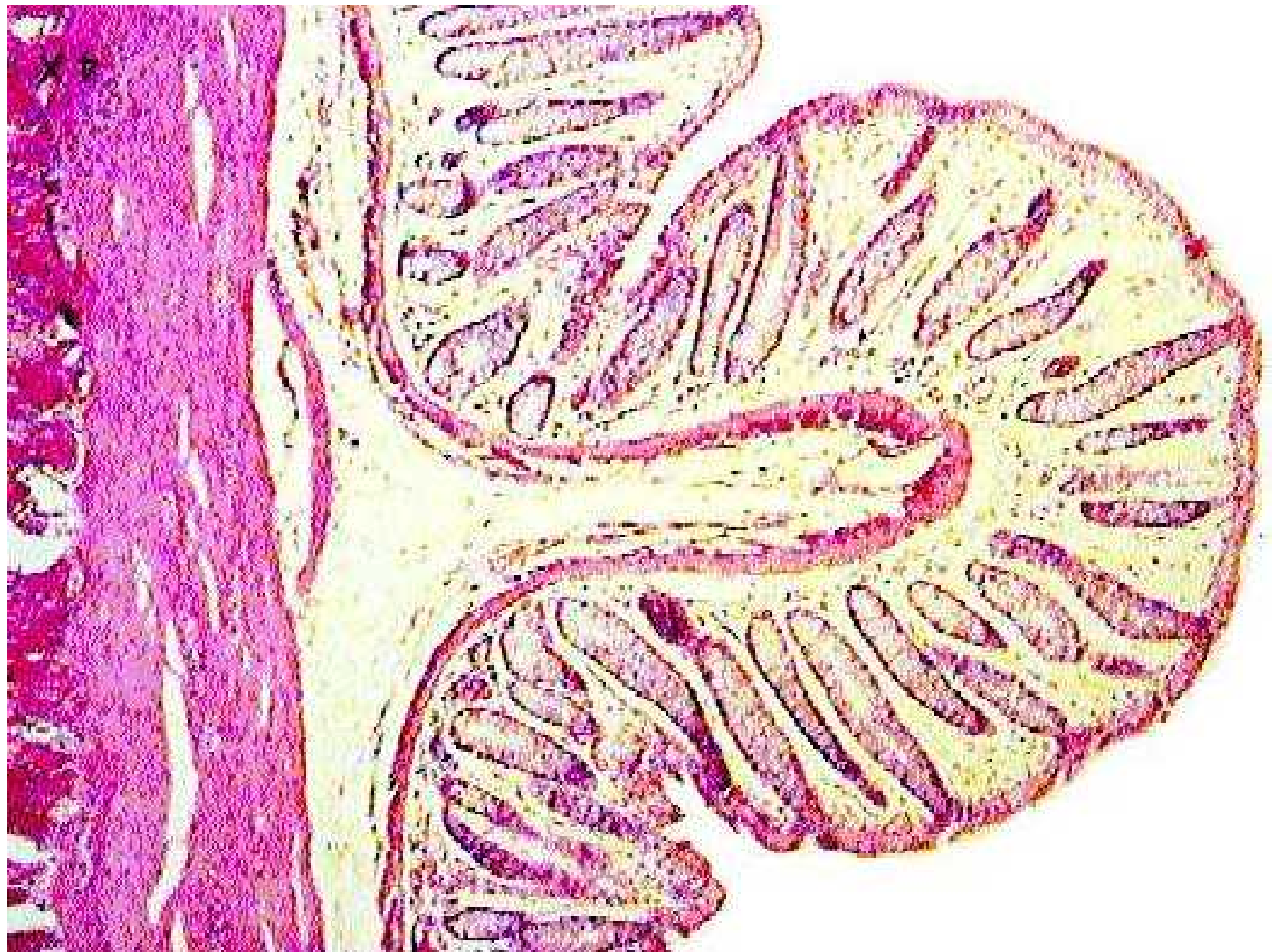

Célula absortiva

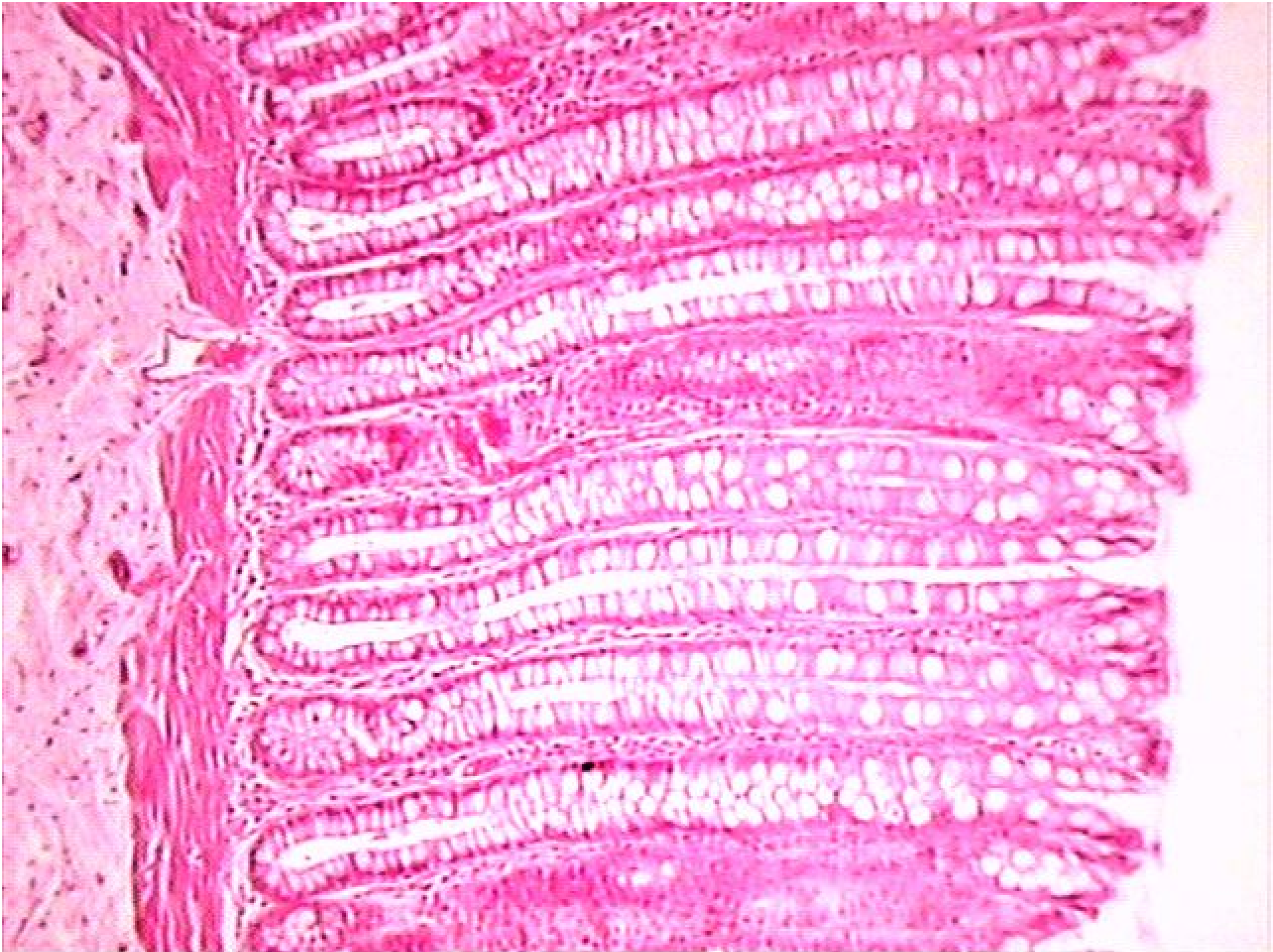
Célula caliciforme

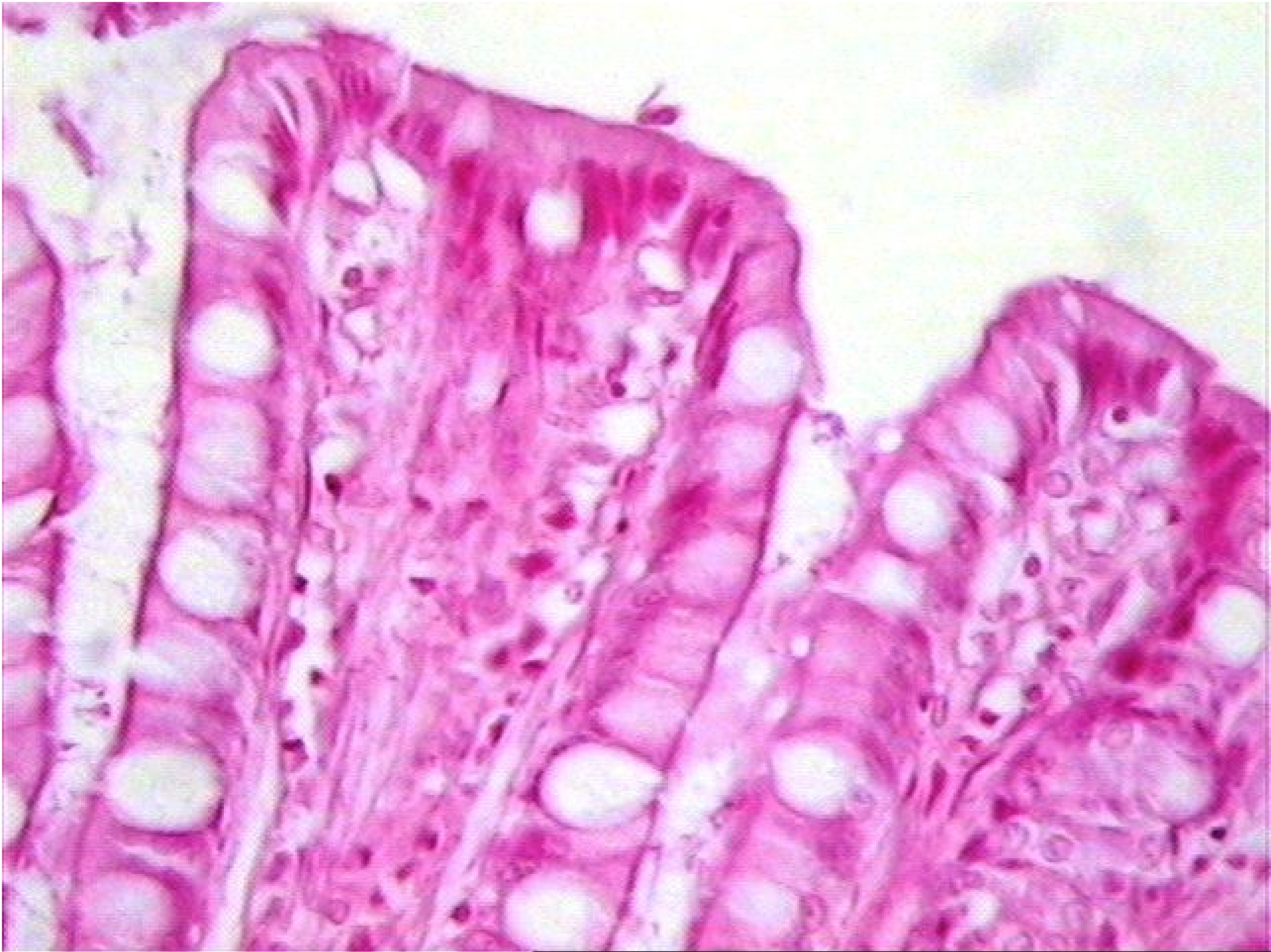Célula madre

Célula endocrina (APUD)









**A
P
P
É
N
D
I
C
E**

Diámetro y luz pequeñas.

Menor número de glándulas.

Gran infiltración linfática de la lámina propia.

Numerosos nódulos linfáticos.

Muscularis mucosae incompleta.

Túnica muscular delgada.

Serosa típica.