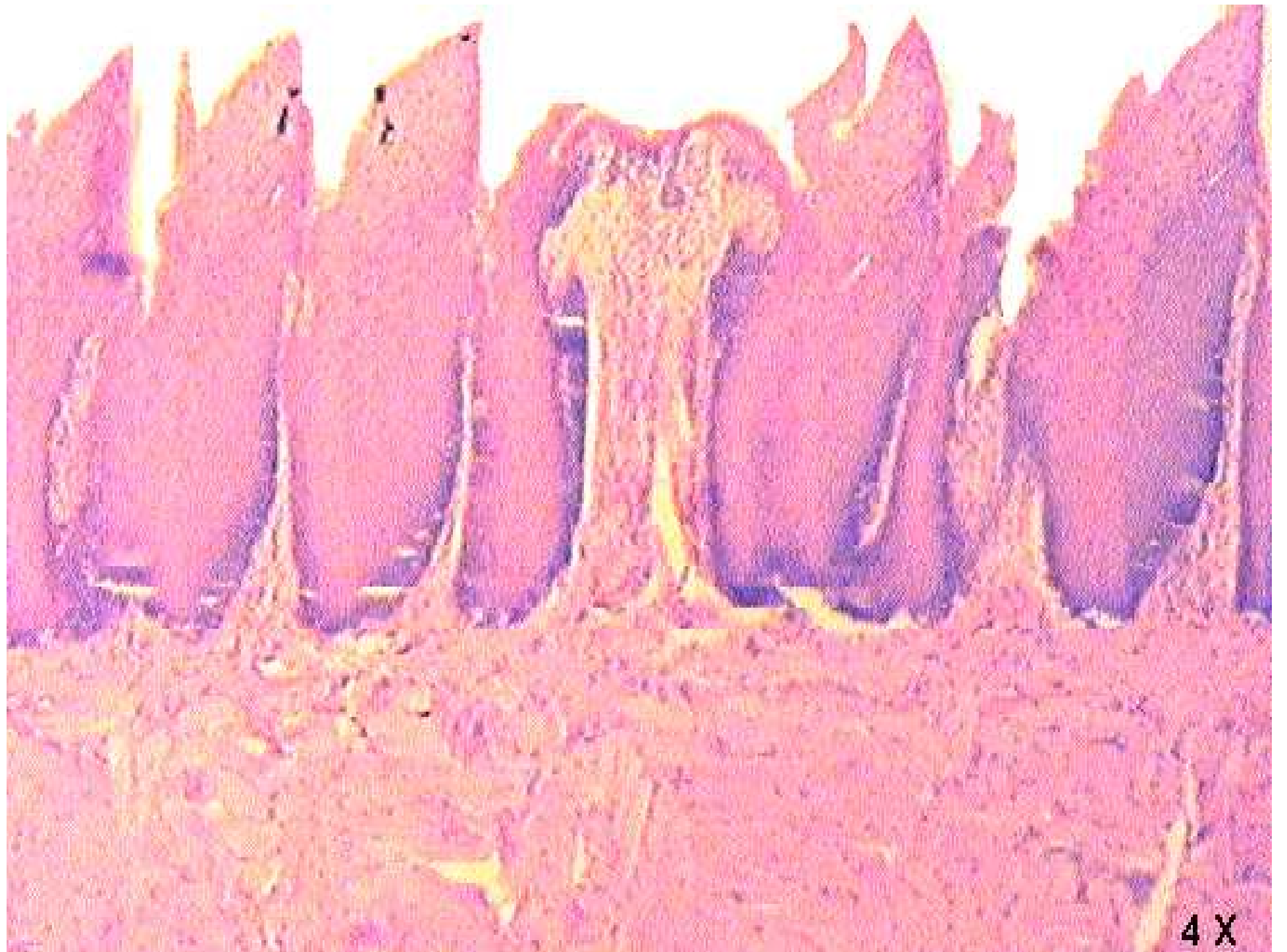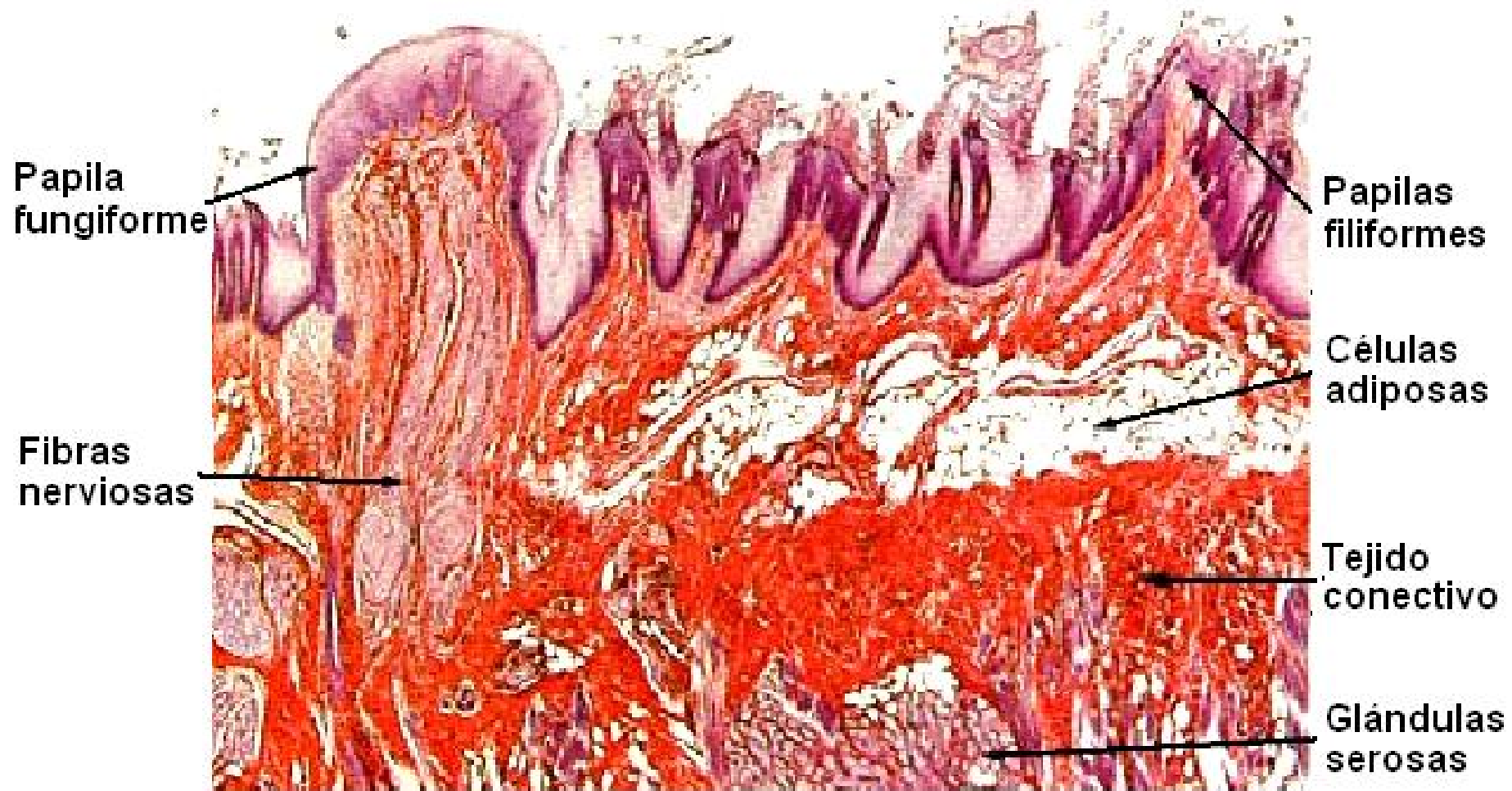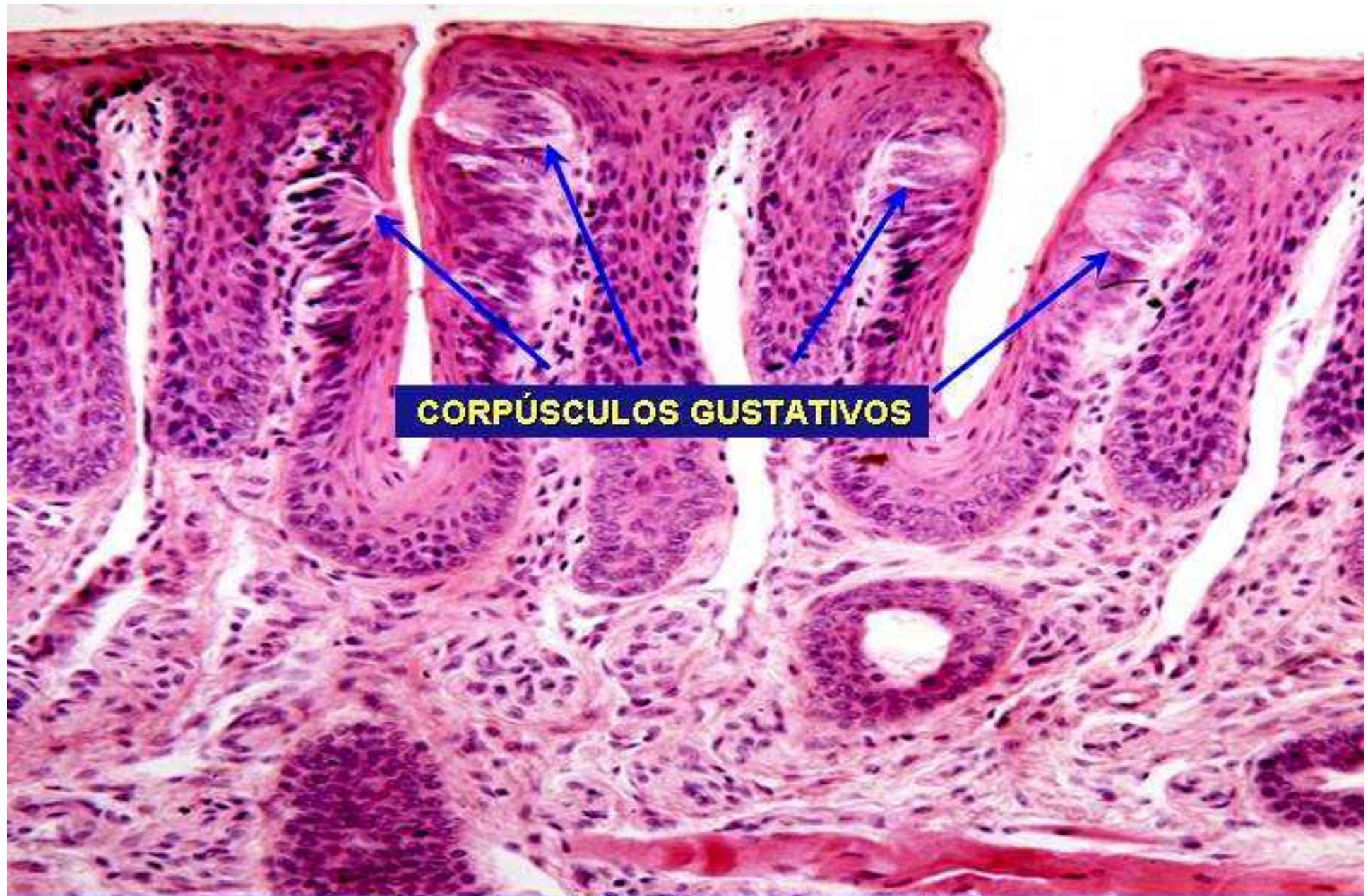


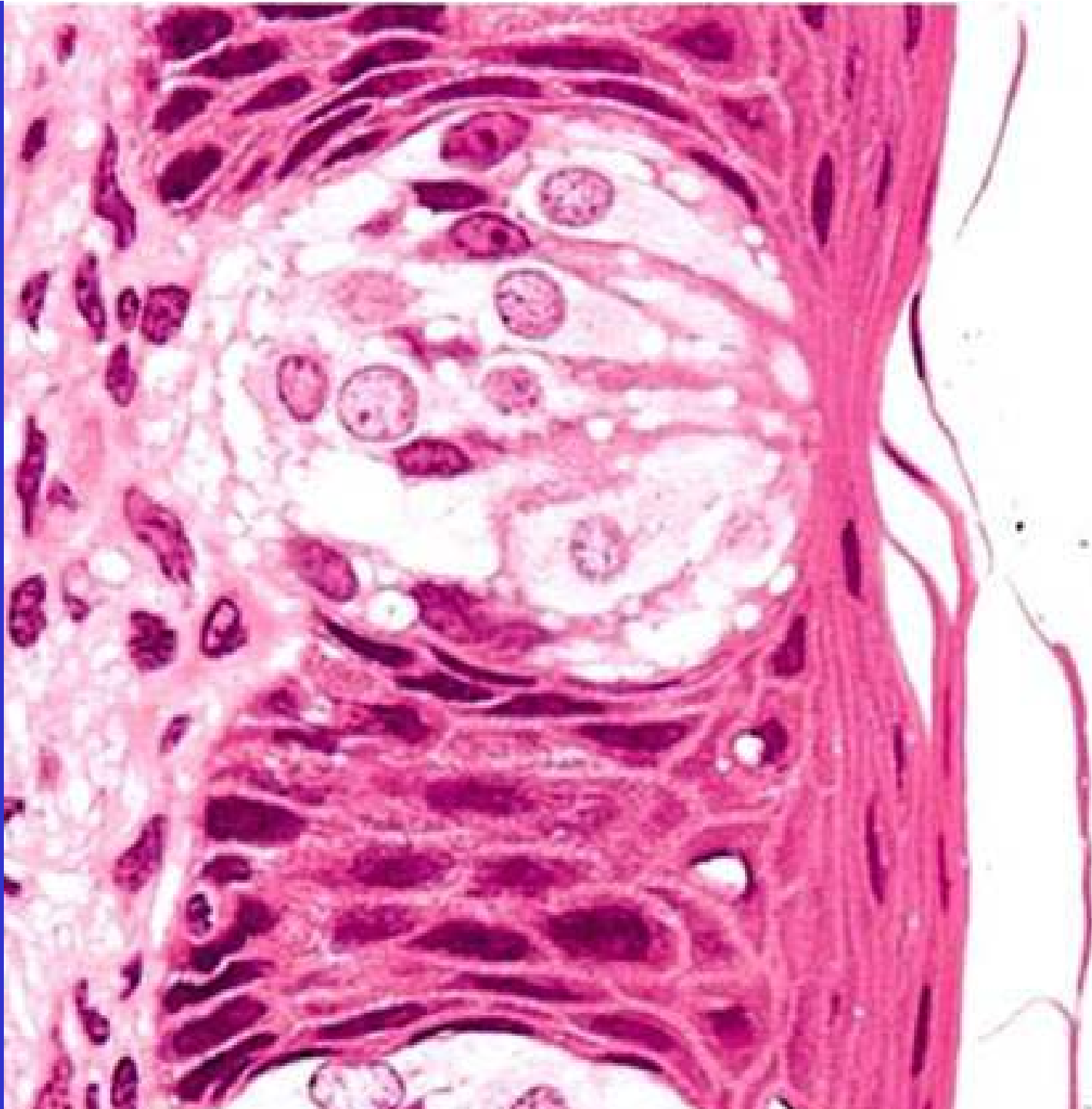4 X





**Lengua. Corpúsculo gustativo.  
Hematoxilina y eosina.**



**D  
I  
E  
N  
T  
E  
S**

**Corona**

**Esmalte**  
**Dentina**

**Cuello**

**Raíz**

**Cemento**  
**Dentina**

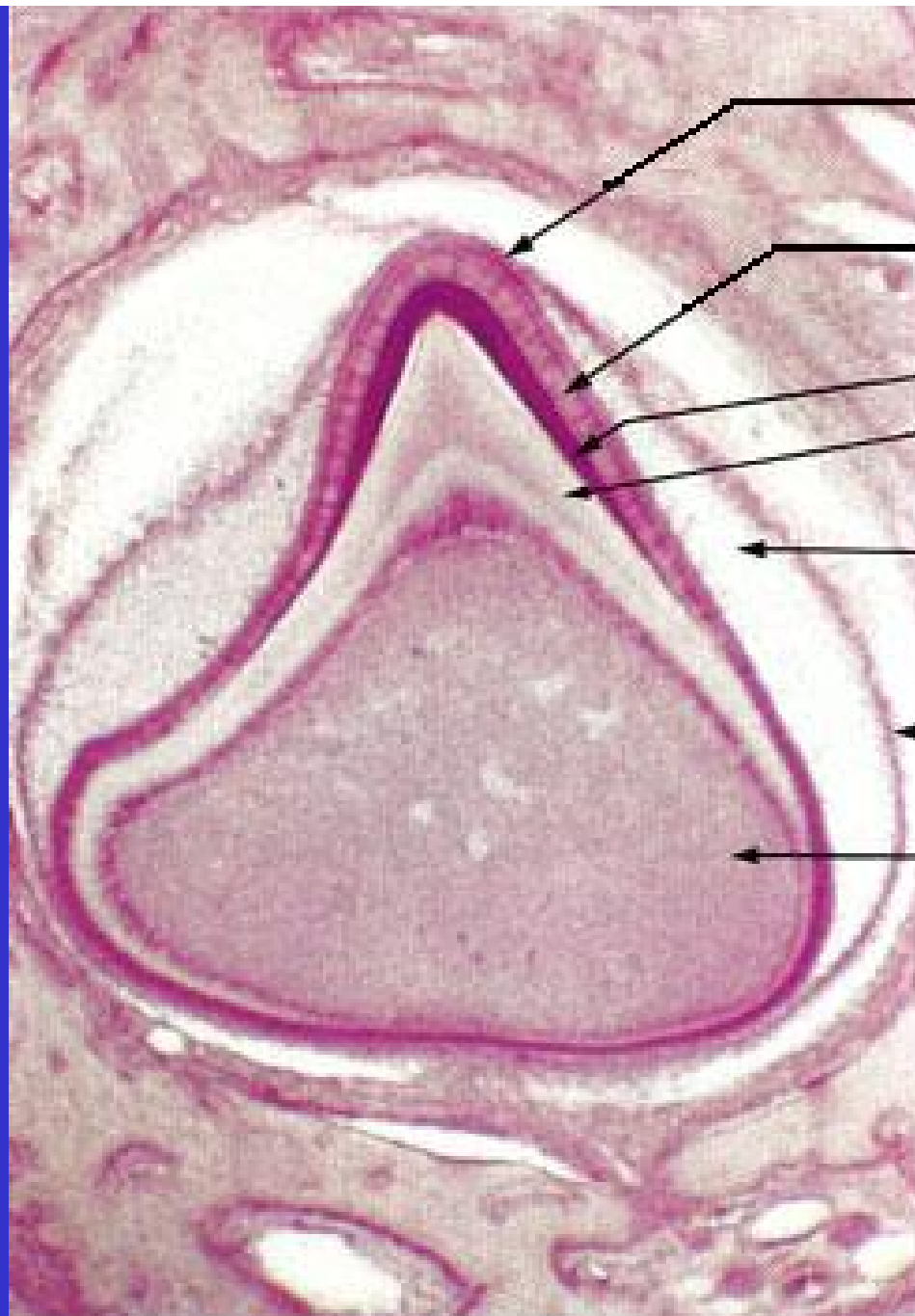
**Cámara  
pulpar**

**Odontoblastos**  
**Pulpa dental**

**Tej. conectivo laxo**  
**Fibras nerviosas**  
**Vasos sanguíneos**

**Periodonto**

**Cemento**  
**Ligamento periodontal**  
**Hueso alveolar**



**Estrato intermedio**

**Epitelio interno del  
organo del esmalte**

**Esmalte**

**Dentina**

**Pulpa del órgano  
del esmalte**

**Epitelio externo del  
órgano del esmalte**

**Pulpa dental**

0.2 mm

