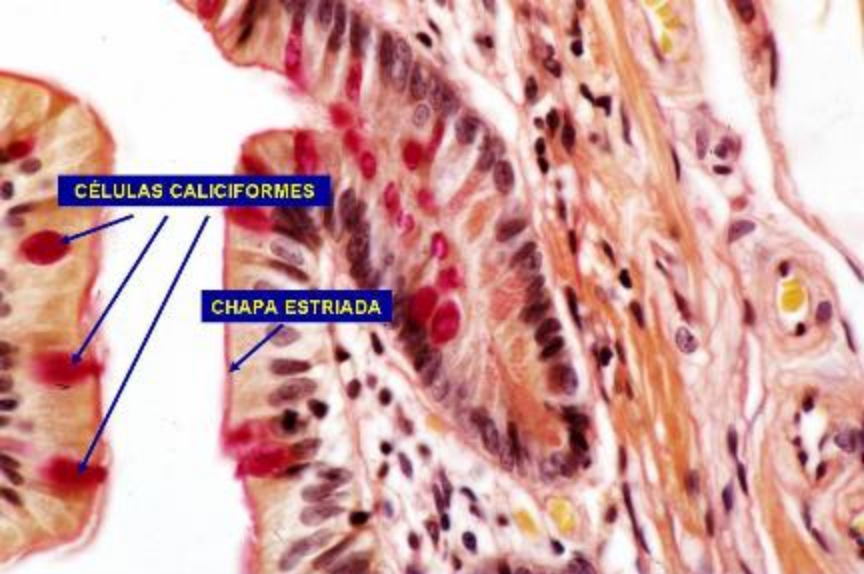



EPITELIO SIMPLE CILÍNDRICO CON CHAPA ESTRIADA Y CÉLULAS CALICIFORMES

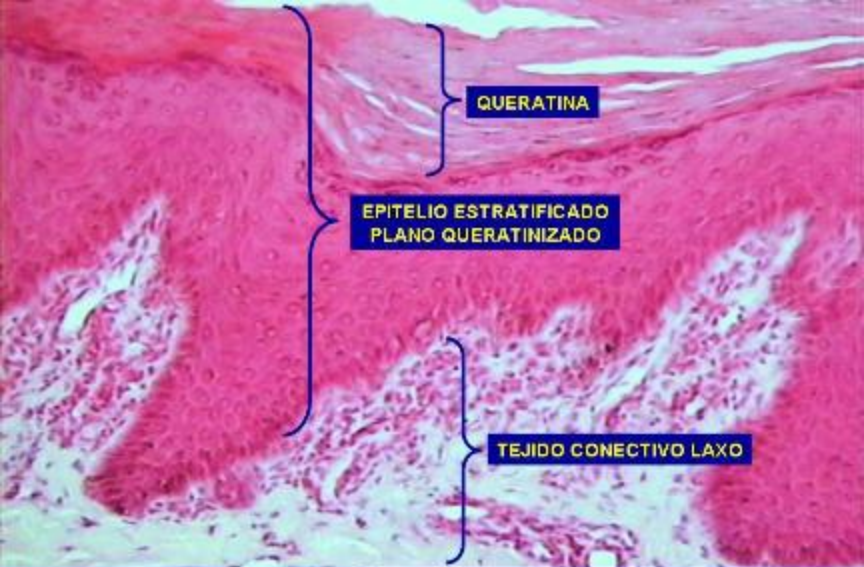
CÉLULAS CALICIFORMES

NÚCLEOS OVOIDES Y BASALES

**Intestino delgado. Tejido epitelial.
Técnica de PAS. 800X.**



Intestino delgado. Tejido epitelial.
Técnica de PAS. 800X.

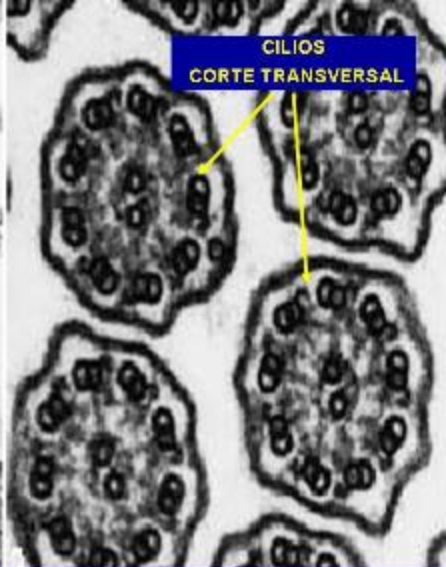
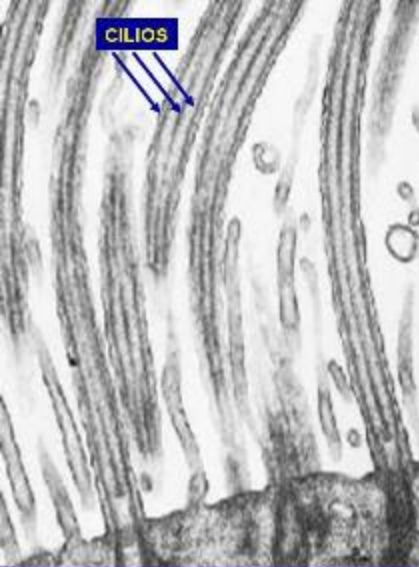


QUERATINA

**EPITELIO ESTRATIFICADO
PLANO QUERATINIZADO**

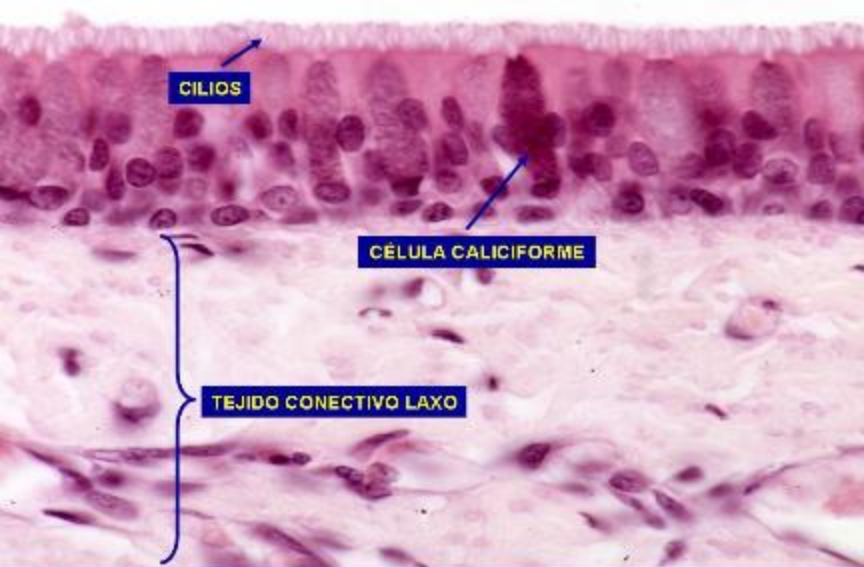
TEJIDO CONECTIVO LAXO

Piel gruesa. Tejido epitelial. Epitelio estratificado plano queratinizado. Hematoxilina/Eosina. 400X.

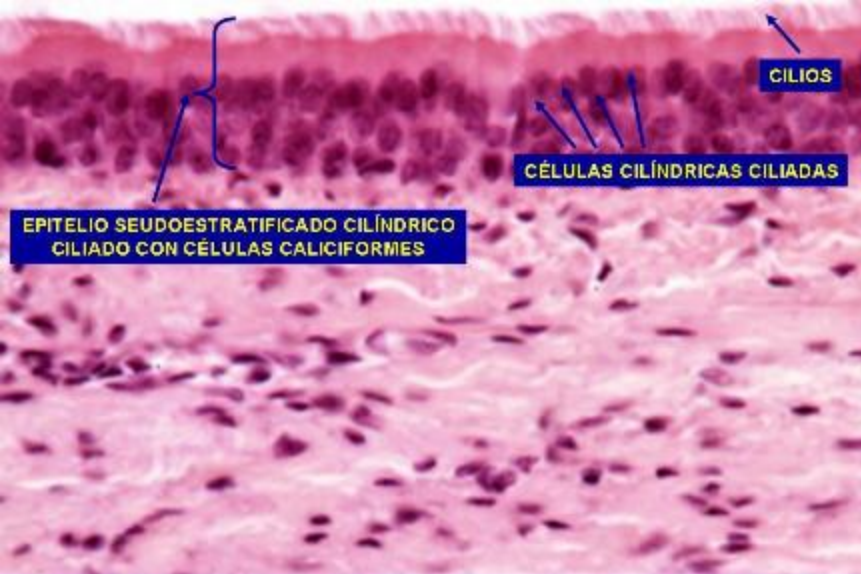


Tejido epitelial. Cilios.

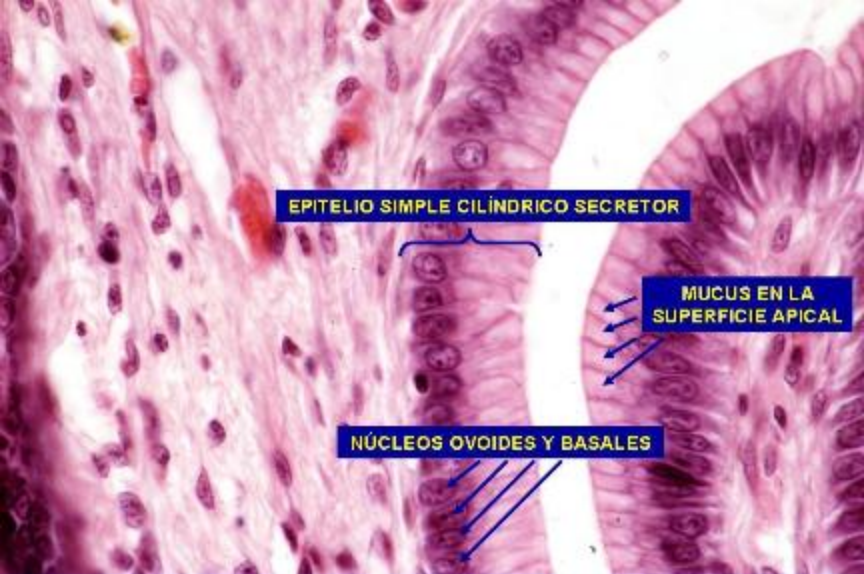
Fotomicrografía electrónica de transmisión.



Tráquea. Tejido epitelial. Epitelio pseudoestratificado cilíndrico ciliado con células caliciformes. PAS. 800X.



Tráquea. Tejido epitelial.
Hematoxilina/Eosina. 800X.

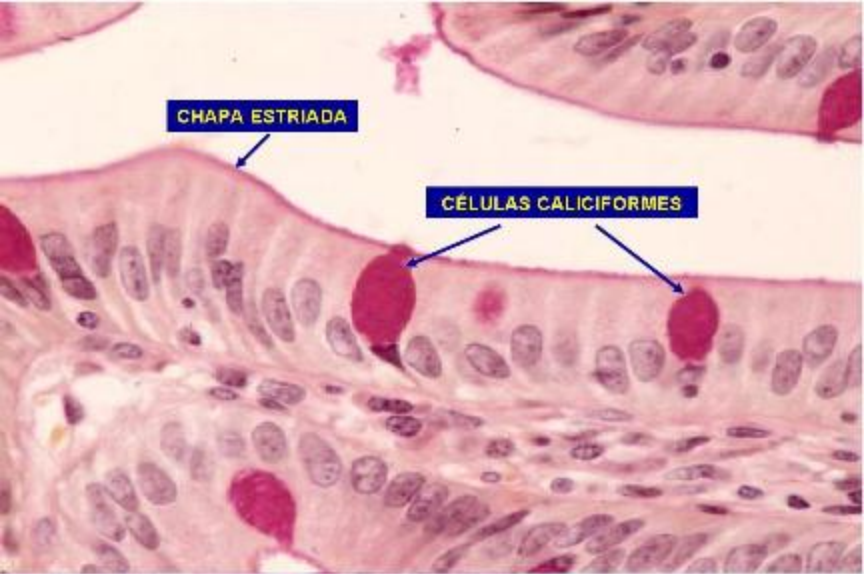


EPITELIO SIMPLE CILÍNDRICO SECRETOR

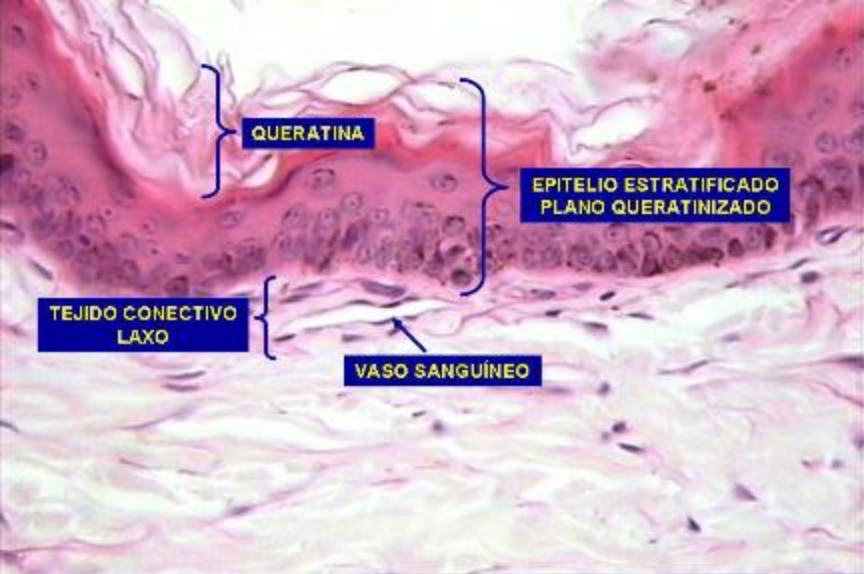
MUCUS EN LA SUPERFICIE APICAL

NÚCLEOS OVOIDES Y BASALES

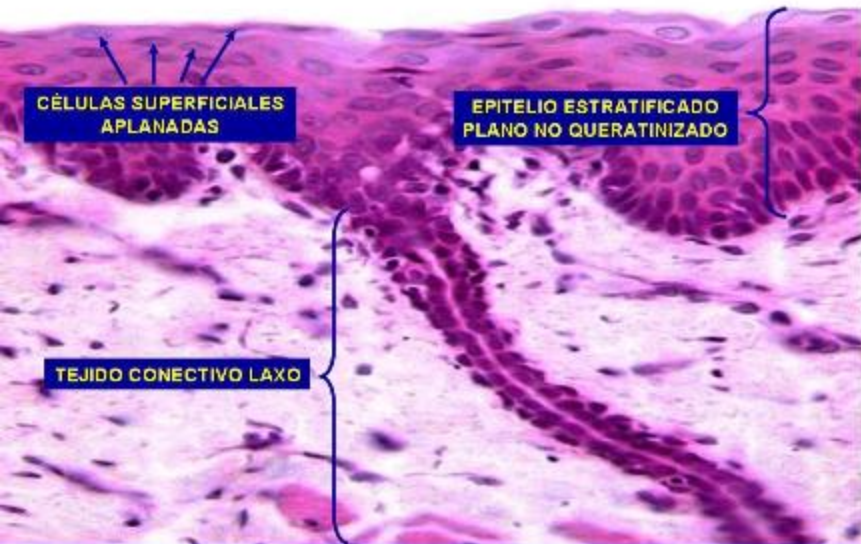
**Estómago. Tejido epitelial.
Hematoxilina/Eosina. 800X.**



Intestino delgado. Tejido epitelial.
Técnica de PAS. 800X.



Piel fina. Tejido epitelial. Epitelio estratificado plano queratinizado. Hematoxilina/Eosina. 500X.

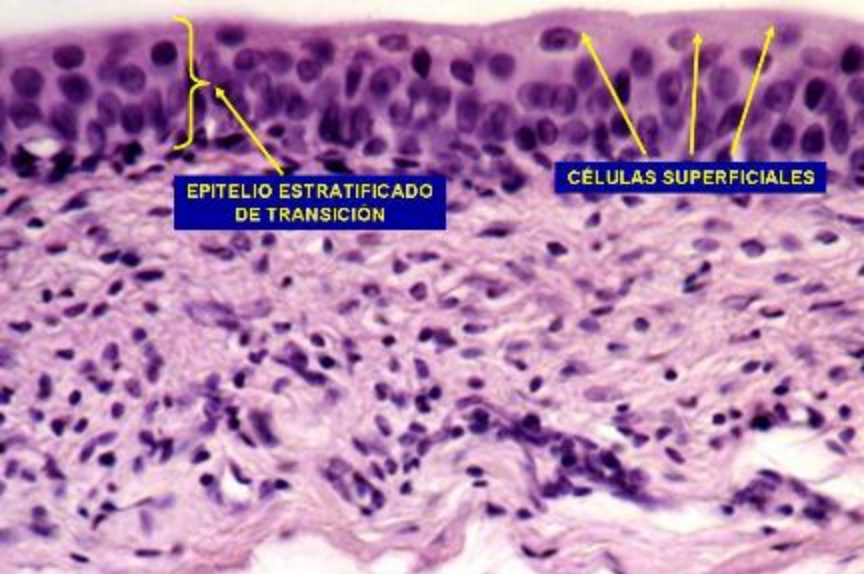


CÉLULAS SUPERFICIALES
APLANADAS

EPITELIO ESTRATIFICADO
PLANO NO QUERATINIZADO

TEJIDO CONECTIVO LAXO

Esófago. Tejido epitelial. Epitelio estratificado plano húmedo (no queratinizado). Hematoxilina/Eosina. 500X.



EPITELIO ESTRATIFICADO
DE TRANSICIÓN

CÉLULAS SUPERFICIALES

Vejiga. Tejido epitelial. Epitelio estratificado de transición.
Hematoxilina/Eosina. 500X. [Volver a Web](#)